Estenosis laríngea en el adulto

J Lacau St Guily
S Périé
L Coiffier

Resumen. – *Las estenosis laríngeas se refieren al estrechamiento de la vía aérea a este nivel y suelen ser cuadros adquiridos en el adulto. Representan un problema grave y de actualidad. A pesar de los progresos técnicos y de los materiales utilizados en reanimación, las intubaciones prolongadas continúan produciendo secuelas laríngeas de difícil tratamiento en las formas más graves. La cantidad de trabajos que siguen publicándose sobre el tema confirma la vigencia del problema y la necesidad de continuar buscando soluciones terapéuticas racionales y eficaces. El objetivo es restablecer una luz suficiente para la respiración por vía natural, pero con frecuencia esto se consigue a expensas de la función vocal. La utilización de soluciones terapéuticas menos invasivas, sobre todo si se reduce la necesidad o la duración de la traqueotomía, es otro objetivo importante en el adulto, aunque no siempre resulta posible. En el niño, los problemas que surgen y los tratamientos disponibles son diferentes y no se tratan en este artículo. Sin embargo, la aproximación de las experiencias clínicas en el campo de la estenosis del adulto y del niño pueden contribuir a aumentar el número de técnicas quirúrgicas disponibles.*

© 2003 Editions Scientifiques et Médicales Elsevier SAS, París. Todos los derechos reservados.

Palabras clave: quemaduras laringotraqueales, parálisis laríngeas, estenosis, laringe, yatrogénico, laringoplastias, reflujo gastroesofágico, disnea.

Nociones anatómicas relacionadas con las estenosis laríngeas

La mayoría de las lesiones que producen las estenosis laríngeas se encuentran en el conjunto formado por el cartílago cricoides y los dos cartílagos aritenoides. Las cuerdas vocales confluyen en la zona anterior para formar la comisura anterior y en la posterior, se apoyan sobre los cartílagos aritenoides, que delimitan, junto con los fascículos del músculo interaritenoideo, la comisura posterior. Esta zona fronteriza entre las cavidades de la laringe y de la faringe está particularmente expuesta durante las maniobras de intubación. Igualmente, constituye el punto de apoyo del tubo que se coloca en la incisura interaritenoidea.

El cricoides proporciona la estructura de la vía aérea [120]: toda destrucción del cartílago o engrosamiento de la mucosa es causa de reducción del calibre; debido a su movilidad, los aritenoides permiten la apertura o el cierre de la glotis: cualquier anquilosis de las articulaciones cricoaritenoideas o la fibrosis entre los dos aritenoides reducen su movilidad y la apertura glótica. La mayor parte de las estenosis laríngeas se produce como consecuencia de estos dos tipos de afecciones. De forma más excepcional, ciertas estenosis que suelen deberse a traumatismos laríngeos externos o a quemaduras cáusticas producen modificaciones anatómicas diferentes del conjunto cricoaritenoideo y suelen afectar a la región glótica o supraglótica o al reborde laríngeo. Provocan cicatrices mucosas que crean sinequias entre las estructuras afectadas y estrechan la luz. Se trata, por ejemplo, de sinequias entre aritenoides y epiglotis o de cicatrices estenosantes del vestíbulo laríngeo o de sinequias entre las dos cuerdas vocales.

La región subglótica comienza por debajo de las cuerdas vocales, se extiende una altura de 1,5 a 2 cm y está circunscrita por el cartílago cricoides. Este anillo inextensible está tapizado por una mucosa respiratoria en contacto directo con la superficie cartilaginosa. La microvascularización de la mucosa de la región cricoidea es idéntica a la observada a nivel de la tráquea cervical. La red vascular del pericondrio interno tiene una importancia fundamental para el cricoides [58]. Los factores que hacen a esta región subglótica vulnerable son: su estrechez, su inextensibilidad, la fragilidad del tejido de revestimiento y la microvascularización.

Fisiopatología

La abertura de la mucosa laringotraqueal es un factor de infección mucosa, cartilaginosa y periarticular; las compresiones mucosas por el tubo de intubación constituyen un factor de isquemia subyacente. La isquemia y la infección contribuyen a la aparición de condritis y periartritis que, a veces, evolucionan hacia una cicatrización fibrosa que puede engrosar la mucosa o crear una anquilosis cricoaritenoidea, y constituir de esta forma una estenosis laríngea. La infec-

Jean Lacau St Guily : Professeur des Universités, praticien hospitalier.
Sophie Périé : Praticien hospitalier et universitaire.
Laurent Coiffier : Chef de clinique assistant.
Service d'oto-rhino-laryngologie et chirurgie cervicofaciale, hôpital Tenon et Université Paris VI, Faculté Saint-Antoine, 27, rue de Chaligny, 75012 Paris, France.

ción puede llegar a producir una necrosis del cartílago y una pérdida de la estructura, elemento principal de las estenosis. De la misma manera, puede producir una artritis y generar una inmovilidad aritenoidea.

Etiología de las estenosis laríngeas

ESTENOSIS CONSECUTIVAS A TÉCNICAS DE ANESTESIA Y DE REANIMACIÓN

La intubación traqueal a través de la laringe constituye la primera causa de estenosis laríngea, con independencia del grupo de edad estudiado. La traqueotomía conlleva un traumatismo directo para la laringe, cuando el cricoides se lesiona como resultado de una técnica defectuosa o indirecto cuando ésta agrava las lesiones creadas por una intubación previa.

■ *Traumatismo postintubación*

El traumatismo producido por la intubación puede aparecer durante la introducción del tubo o, más frecuentemente, como consecuencia de una intubación prolongada. Excepto las lesiones por traumatismo directo que aparecen durante la introducción del tubo, las lesiones observadas se deben a la hiperpresión ejercida por el balón y, sobre todo, por el tubo sobre las paredes laringotraqueales. Las presiones ejercidas por el tubo sobre las paredes son muy superiores a la presión de infusión capilar de la mucosa laríngea y traqueal, y este fenómeno se produce sea cual sea el tipo de tubo utilizado [10, 86, 147, 148]. La hiperpresión provoca la isquemia mucosa que conlleva una pérdida de sustancia denudando el cartílago subyacente. La infección empeora la reacción inflamatoria y las lesiones cartilaginosas, lo que conduce a una estenosis.

Localización de las lesiones

Sean cuales sean las circunstancias en las que se produce el traumatismo, su localización es sistemática. Se exponen dos regiones anatómicas que corresponden a los puntos de presión del tubo [5, 30, 73, 85, 86, 149]. El balón hinchado ejerce una presión circunferencial sobre la parte posterior de la laringe y de la tráquea. Las lesiones laríngeas se encuentran en:

— La parte posterior de la endolaringe, es decir, a nivel de los aritenoides y, en particular de sus apófisis vocales, la región interaritenoidea y la región de las articulaciones cricoaritenoideas. La configuración anatómica de la glotis y de la base de la lengua explican el apoyo del tubo en la comisura posterior; los movimientos esfinterianos de la laringe aumentan la hiperpresión a este nivel. La región posterior es la zona crítica de la laringe.

— Las cuerdas vocales y la región supraglótica pueden lesionarse durante una intubación; el anillo cricoideo puede dañarse por el balón hinchado a este nivel; pueden aparecer luxaciones aritenoideas y la frecuencia de subluxaciones puede ser infravalorada.

Anatomopatología

Las lesiones laríngeas por intubación han sido bien estudiadas en autopsias animales [66, 97, 139] y humanas [5, 10, 30, 66, 83, 91, 136].

Las lesiones más frecuentes son de origen isquémico y evolucionan en tres fases:

— Edema e infiltración leucocitaria visibles en la histología a las dos horas [30].

— Úlceras macroscópicas a partir de las 7 horas de intubación [136]. Las ulceraciones son más o menos profundas y pueden afectar al epitelio, la submucosa o el cartílago [66].

— La tercera fase corresponde a la afectación cartilaginosa: pericondritis y después condritis, que evoluciona a necrosis [91], elemento fundamental en la producción de una estenosis [97].

El estudio de piezas laríngeas de autopsias de pacientes muertos en reanimación muestra que el aspecto macroscópico era estereotipado, asociando en proporciones variables, ciertas lesiones: ulceración simétrica de la cara inferior de las apófisis vocales, que es la lesión más frecuente, ulceración posterolateral del cricoides frente a las articulaciones cricoaritenoideas, ulceración interaritenoidea, ulceración alrededor del balón, lesiones de la pared anterior de la tráquea a nivel de la extremidad del tubo.

Lindholm estableció una clasificación según la extensión en superficie que no tiene más que un valor relativo, ya que la gravedad de la lesión posterior de la laringe no está condicionada por su extensión en superficie.

La cicatrización de las lesiones traumáticas es variable [66, 150, 151]: la regeneración se produce a partir de la membrana basal; si ésta está destruida, el proceso de reepitelización es más largo ya que se produce a partir de la periferia. Cuanto más grande y profunda es la úlcera, más importante es la sobreinfección y mayor es la proliferación del tejido conjuntivo, más intensas son la reacción inflamatoria (granuloma) y la esclerosis cicatricial. La fibrosis resultante de este proceso origina las estenosis.

La colocación del tubo puede ser traumática y producir hematomas, úlceras, laceraciones glóticas [119] o luxaciones y subluxaciones de la articulación cricoaritenoidea [130, 140], factor potencial de secuelas vocales o respiratorias posteriores.

Factores de riesgo

• *Material de intubación*

Independientemente del material utilizado, las relaciones anatómicas entre la laringe y el tubo provocan un traumatismo. Este conflicto puede agravarse en función del material usado.

— Diámetro

La medida de las presiones que se ejercen sobre la parte posterior de la laringe muestra que esta presión alcanza los 200 a 400 mm Hg, incluso para los tubos más pequeños [10, 86, 147, 148]. Sin embargo, la superficie sobre la que se ejerce esta presión es más extensa y la presión más grande a medida que aumenta el calibre del tubo. El papel que desempeña su diámetro es evidente por la alta frecuencia de lesiones laríngeas que se producen en mujeres y niños, donde la estrechez de su laringe explica el riesgo de intubación con tubos de diámetros demasiado grandes [9]. Si en el adulto la zona más estrecha de la vía aérea es el orificio glótico, en el niño lo es la región subglótica delimitada por el anillo cricoideo. Así, un tubo que pasa fácilmente la glotis puede ser demasiado ancho y, por consiguiente, peligroso, a nivel del cricoides en el niño [117] o en la laringe de la mujer.

— Materiales

Los tubos de goma presentan numerosos inconvenientes debido a su rugosidad, a su capacidad de retención de los productos irritantes y tóxicos utilizados en su esterilización y a su mala tolerancia histológica, por lo que se utilizan cada vez menos.

Los tubos de plástico (cloruro de polivinilo) y de silicona se toleran mejor pues son lisos, tienen una capacidad de retención baja, son inertes y son desechables. Sin embargo, independientemente del material empleado, el tubo ejerce una presión excesiva sobre la comisura posterior.

— Balón

El balón produce más lesiones traqueales que cricoideas [112]. La utilización de balones de baja presión ha reducido la frecuencia de lesiones isquémicas a este nivel.

• *Tipo de paciente*

En el niño, la presión capilar mucosa (15-25 mm Hg) es inferior a la del adulto. El edema producido por la intubación es precoz y la elección del tubo debe hacerse teniendo en cuenta la edad y el peso (tabla de Huault), pero también en función de la eventual reducción del calibre producida por este edema [111]. Los recién nacidos parecen soportar mejor las intubaciones prolongadas que los niños más mayores [45] debido a la mayor plasticidad del cartílago laríngeo durante el primer mes de vida.

La mujer no está especialmente expuesta al traumatismo a menos que se utilice un tubo demasiado grueso. Si para Hawkins, la estenosis postintubación [64] se da en un 90 % de mujeres en una serie de 68 casos, según el informe de la *Société Française d'Oto-rhino-laryngologie* (ORL) [86] éstas sólo representan el 35 % en una serie de 740 casos.

El cuadro que justifica la utilización de una ventilación asistida puede empeorar el traumatismo y constituir un factor de riesgo de estenosis tanto en el adulto como en el niño. Intervienen varios elementos: la presión sistémica baja [5, 118, 147], la duración de la ventilación asistida y los movimientos de la laringe sobre el tubo. Estos factores explican la frecuencia de estenosis después de estados de coma y tras cirugía cardíaca con circulación extracorpórea [20, 111].

En caso de alteraciones laríngeas preexistentes, la intubación puede empeorar esas lesiones previas. Éste sería el caso de laringitis con lesiones mucosas en enfermedades infecciosas (sarampión, tos ferina, infecciones herpéticas), lo que puede hacer preferible la realización de una traqueotomía [111].

• *Calidad de la reanimación*

El estado de agitación del paciente, sobre todo en caso de no adaptación a la ventilación asistida, una posición de hiperextensión, una baja humidificación o una infección grave aumentan la lesión causada por el tubo, en especial en la zona posterior de la laringe. Un balón hinchado a nivel de la subglotis produce un traumatismo que puede ocasionar una necrosis cricoidea.

• *Duración de la intubación*

Fue durante los años 60 cuando la intubación prolongada empezó a utilizarse de forma habitual para las ventilaciones asistidas de larga duración. En 1959, Aboulker [2] consideraba que la duración de la intubación no debía sobrepasar los dos o tres días. En 1969, Lindholm presentó una serie de adultos que habían sido sometidos a una intubación de larga duración; la duración media fue de 32 horas y la intubación más larga de 8 días [91]. A partir de ese momento, la intubación de larga duración fue admitida como el mejor método en la reanimación con ventilación asistida prolongada [28, 35, 41, 136].

Las lesiones que se producen por la utilización de la intubación prolongada aislada, continúan siendo un problema en la actualidad.

Estudios realizados sobre piezas de autopsia mostraron que las lesiones laríngeas macroscópicas variaban en su importancia. Donnelly [30], que estudió 99 laringes de cadáveres de pacientes intubados y Mcgovern [100], sobre 366 pacientes intubados, demostraron que la importancia de las lesiones estaba directamente relacionada con la duración de la intubación. Stauffer [136] encontró también lesiones laringotraqueales constantes en su estudio de 63 autopsias postintubación, pero no pudo demostrar la correlación entre la gravedad y la duración de la misma. Además de la frecuencia elevada de lesiones anatómicas postintubación, también se ha demostrado que la evolución hacia la estenosis es relativamente rara [35, 136, 143, 150]. Sobre todo se ha observado en estudios retrospectivos que las estenosis eran más frecuentes cuando las lesiones agudas eran más importantes y, en especial, si se trataba de una intubación prolongada: Whited [150] sólo detectó una estenosis entre 50 pacientes intubados durante menos de cinco días, 5 estenosis (5 %) entre 100 pacientes intubados entre 5 y 10 días y 7 estenosis (14 %) entre 50 pacientes intubados durante más de 10 días. En conclusión, el autor consideró que una intubación de 7 días o menos conllevaba una tasa baja pero significativa de secuelas graves, mientras que a partir de los 10 días, la frecuencia y la gravedad de las secuelas hacía inaceptable el uso habitual de una intubación tan prolongada. En la serie de Stauffer [136], la frecuencia de estenosis aumentaba en los pacientes que sobrevivían en función de la duración de la intubación. Finalmente, en el informe de la *Société Française d'ORL*, el 73 % de las estenosis provocadas exclusivamente tras la intubación, aparecían después de los 5 días [86] de intubación.

■ *Lesiones laríngeas post traqueotomía*

Localización

Las lesiones laríngeas producidas directamente por la traqueotomía son raras y se deben a una técnica incorrecta. Sólo en caso de traqueotomía demasiado alta se puede lesionar el cricoides y producir una denudación cartilaginosa y una infección capaces de provocar una condritis, más o menos extensa del anillo. La lesión cricoidea puede deberse a una incisión entre el cricoides y el primer anillo, pero también a una incisión entre el primer y el segundo anillos: el anillo situado sobre la cánula es destruido rápidamente por ésta, la cual termina apoyándose sobre el arco anterior del cricoides *(fig. 1)*.

La traqueotomía percutánea ha sido desarrollada desde hace unos 10 años por los reanimadores como una alternativa accesible a profesionales no cirujanos [14]. Ésta se realiza con equipos estériles que permiten la punción de la tráquea de forma transcutánea, la dilatación del orificio de la tráquea y la colocación de una cánula específica. Dicha técnica parece tener una tasa baja de complicaciones e incidencias [101], pero sería conveniente comparar la curva de aprendizaje de la técnica entre los cirujanos y los no cirujanos. También se han descrito estenosis laringotraqueales provocadas con esta técnica [13, 15, 99, 138].

Factores de riesgo

Algunos de estos factores dependen de la técnica:

— La localización: las traqueotomías demasiado altas, que afectan al cricoides, o a los dos primeros anillos, producen un traumatismo laríngeo directo. La traqueotomía debe ser realizada entre el tercer y cuarto anillos y siempre a distancia del tronco arterial braquiocefálico.

— Las disecciones inútiles y excesivas denudan los cartílagos y favorecen la isquemia y la infección.

Las condiciones en las que se realiza la traqueotomía desempeñan un papel importante: una técnica pautada, realizada en un paciente intubado y en buenas condiciones de asepsia, limita los factores de riesgo, lo que no ocurre en las traqueotomías de extrema urgencia o en un paciente agitado.

■ *Asociación intubación/traqueotomía*

Una traqueotomía realizada después de varios días de intubación constituye un mayor traumatismo laringotraqueal y un factor de riesgo máximo de estenosis posterior. Todos los estudios prospectivos en enfermos intubados ponen de manifiesto la gravedad de esta asociación [136, 150, 151]. Las series de estenosis estudiadas confirman este hecho: el 43 % de las estenosis en la serie del informe de la *Société Française d'ORL* van precedidas de dicha asociación, mientras que el 29 % de las estenosis son consecuencia de una intubación aislada [86]. Esta impresión se repite en muchas otras series [64, 85, 91, 100, 126].

Sasaki [128, 129] demostró con claridad, en un gran número de estudios experimentales, la importancia de la relación entre traqueotomía e infección: en un estudio llevado a cabo con

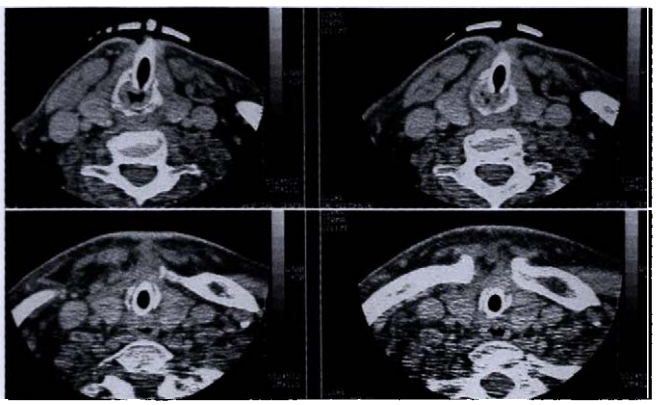

1 *TC. Estenosis cricoidea en traqueotomía muy alta: estenosis laríngea yatrogénica. Traqueotomía muy alta con lesión del cartílago cricoides.*

20 perros a los que se les realizó la extirpación endoscópica de la mucosa de la región subglótica izquierda sin lesión cartilaginosa, se realizó posteriormente una traqueotomía sólo a 14 de ellos. En los perros que no fueron sometidos a traqueotomía, el número de bacterias encontrado en los tejidos subglóticos lesionados fue poco importante y estable, y las lesiones cicatrizaron a los 14 días sin hipertrofia. Por el contrario, en los perros traqueotomizados, la cantidad de bacterias crecía de forma exponencial en la subglotis mientras que en la histología aparecían granulomas, pericondritis y condritis. La importancia de las reacciones disminuía cuando se instauraba un tratamiento antibiótico local o sistémico.

Sin embargo, como subraya Whited [150], la incidencia propia de la traqueotomía en la secuencia intubación/traqueotomía no debe ser infravalorada: en su serie prospectiva, la conversión de una intubación en traqueotomía se decidió siempre ante la existencia de alteraciones laríngeas manifiestas. La exploración laringotraqueal durante la traqueotomía mostraba lesiones extensas en los pacientes que evolucionaban posteriormente hacia una estenosis; cuando la traqueotomía se realizaba antes de la aparición de lesiones importantes relacionadas con la intubación, la cicatrización tenía lugar sin secuelas. En otro estudio prospectivo, Stauffer [136] confirmaba que la intubación prolongada seguida de traqueotomía conllevaba un riesgo significativamente más elevado de estenosis que una intubación de corta duración antes de la traqueotomía. La intubación prolongada parece ser el elemento esencial de gravedad de esta asociación, ya que la traqueotomía no se realiza más que en los casos en los que la ventilación asistida debe continuarse o en los que venga impuesta por la importancia de las lesiones laríngeas.

■ *Intubación de corta duración*

Las intubaciones de corta duración (tiempo de una intervención habitual, es decir, menos de 7 horas) pueden producir traumatismos laríngeos, pero raramente una estenosis.

Traumatismos aritenoideos

En este contexto, las lesiones más significativas cuando se produce un estrechamiento en la luz aérea son las provocadas por traumatismos aritenoideos con luxación o subluxación cricoaritenoidea [5, 69, 130, 140]. No se conoce su frecuencia real, dado que el problema aparece recogido en la literatura sobre todo como casos clínicos, de forma que ciertas subluxaciones pasan probablemente desapercibidas. Es una complicación rara y grave, responsable en el postoperatorio de una disfonía y de una disfagia intensas; el diagnóstico puede sospecharse durante la laringoscopia ante un aritenoides edematoso, desplazado y con movilidad reducida; la TC (tomografía computarizada) podría ayudar en su diagnóstico [3]. La reducción endoscópica en un breve espacio de tiempo (es decir, en los días o en las horas siguientes) es el tratamiento habitualmente propuesto, pero se trata de un gesto difícil y de hipotética eficacia. La literatura no aporta elementos que permitan evaluar su eficacia anatómica y funcional. Las circunstancias de aparición no son siempre claras; la alteración puede deberse a traumatismo directo ocasionado por la pala del laringoscopio [142] o por el tubo, pero estas circunstancias no siempre son evidentes [47]. Es posible que ciertas luxaciones se produzcan por el apoyo del tubo sobre el aritenoides durante el período anestésico o que se vean favorecidas por los cambios de postura del paciente en el transcurso de una intervención con diferentes tiempos quirúrgicos.

Parálisis laríngeas postintubación

Es un tema muy controvertido que está lejos de aclararse. La literatura ha descrito casos de parálisis recurrencial postintubación [59, 100, 111, 114, 119]. Se trataría de una complicación producida por la compresión del nervio entre el cricoides y el balón [40, 59] en la zona de su penetración en la laringe. Si la existencia de parálisis tras intubaciones de corta duración es indiscutible, su origen neurogénico no lo es tanto [85, 149]; la mayoría de los casos clínicos descritos no van acompañados de estudios electromiográficos (EMG). Debido a la frecuencia de las lesiones laríngeas de la región posterior postintubación, incluso en las de corta duración, es posible encontrar una explicación puramente mecánica de estas parálisis, independientemente de que éstas sean de larga o de corta duración (anquilosis cricoaritenoidea, sinequia o fibrosis interaritenoidea) [5, 85]. Esta explicación es compatible con la recuperación de la inmovilidad que se suele observar varias semanas después y que aparece al mismo tiempo que la cicatrización, casi siempre sin secuelas, de las lesiones laríngeas posteriores.

TRAUMATISMOS EXTERNOS

Los traumatismos externos de laringe pueden ser abiertos o cerrados. Los abiertos van acompañados de una herida cervical y suelen deberse a lesión por arma blanca. Los traumatismos cerrados generalmente están causados por un accidente de tráfico; pueden ser directos por aplastamiento (volante o cinturón de seguridad en un coche o por caída sobre el manillar de una bicicleta) o indirectos y provocar como mucho una disyunción laringotraqueal. El tratamiento de urgencia consiste en un mínimo desbridamiento, en la reparación de las heridas mucosas y en la reducción de las fracturas cartilaginosas. La evolución hacia la estenosis puede producirse como consecuencia de las pérdidas de mucosa, de la cicatrización y la inmovilidad de los aritenoides, producidas por lesiones de los nervios recurrentes y/o por anquilosis articulares [10, 86]. Estas estenosis suelen ser multifactoriales y complejas, y venir acompañadas de afectación supraglótica.

QUEMADURAS LARINGOTRAQUEALES

Pueden ser quemaduras producidas por inhalación de humos o vapores que ocasionan quemaduras térmicas del vestíbulo laríngeo, de la glotis o de la subglotis y de la tráquea cervical [113]. Las quemaduras por inhalación producen lesiones circunferenciales con pérdida de sustancia mucosa, cuya cicatrización conduce a una estenosis. Una quemadura cutánea profunda añadida puede alterar la vascularización cartilaginosa y empeorar las secuelas. Con más frecuencia, las quemaduras cáusticas en el adulto producen graves lesiones del reborde y del vestíbulo laríngeos asociadas a lesiones faríngeas y esofágicas. El tratamiento de estas estenosis es difícil debido a la persistencia de la inflamación y a su tendencia a la recidiva [49].

ESTENOSIS SECUNDARIAS A SECUELAS DE TRATAMIENTOS DE AFECCIONES LARÍNGEAS

■ *Secuelas del tratamiento de las parálisis laríngeas*

El tratamiento de las parálisis laríngeas de origen neurogénico puede verse complicado por un componente mecánico. El politetrafluoroetileno, muy utilizado en el tratamiento de las parálisis laríngeas unilaterales, fue acusado de producir reacciones inflamatorias importantes que pueden terminar en un edema reactivo (que a veces requiere una reintubación o incluso una nueva traqueotomía) o granulomas, incluso estenosis [115]. Esto explica la restricción en el uso de este material y su abandono progresivo en beneficio, primero, de la utilización de colágeno y, posteriormente, de la grasa autóloga y de otros implantes empleados en las plastias tiroideas, debido al coste del colágeno y de los riesgos asociados a los priones.

En caso de parálisis bilaterales, se utiliza preferentemente el láser para realizar una cordectomía parcial posterior con el fin de ampliar el espacio glótico. Las vaporizaciones extensas efectuadas con láser sobre las regiones aritenoideas pueden provocar estenosis cicatriciales con anquilosis articular o bridas laríngeas. El riesgo de sinequia entre las cuerdas vocales es raro después de cordectomías parciales.

■ *Secuelas de otras afecciones benignas*

Los primeros tratamientos de las papilomatosis laríngeas infantiles en la década de 1970 producían secuelas laríngeas con sinequias glóticas, que ocasionaban con gran frecuencia alteraciones fonatorias y, a veces, disminución del calibre de la vía aérea. En la mayoría de las indicaciones actuales del láser en trastornos laríngeos, la acción superficial del mismo y la baja potencia utilizada, hacen que las complicaciones sean algo excepcional, siempre que se tomen ciertas precauciones. La creación de dos superficies cruentas que se ponen en contacto favorece la aparición de una sinequia. Este riesgo aumenta cuando las lesiones se sitúan en el tercio anterior de las cuerdas vocales o en la región de la comisura posterior. En estos casos y, sobre todo, en las formas extensivas, se debe respetar de forma estricta el borde libre de la cuerda de uno de los dos lados o realizar la intervención en varios tiempos quirúrgicos [74]. Esta forma de proceder se ve facilitada por la precisión del láser, que ha sido mejorado por la creación de micropuntos y por la utilización de potencias mínimas eficaces pulsadas, lo que conlleva una reducción del efecto térmico.

El tratamiento de las estenosis graves de laringe y tráquea puede, paradójicamente, agravar el grado de estenosis. Es muy peligroso realizar maniobras amplias con el láser en superficie y en profundidad porque éstas pueden terminar produciendo sinequias o alteraciones cartilaginosas sobreañadidas o cicatrices retráctiles estenosantes [46, 104].

■ *Secuelas de laringectomías parciales*

Todas las técnicas de laringectomías parciales permiten evitar la traqueotomía definitiva. Se han descrito estenosis en casos de laringectomías supracricoideas, de Tucker, de cordectomías bilaterales y de hemilaringofaringectomías supracricoideas; sin embargo, son raras en las técnicas más utilizadas. Existen factores técnicos que pueden favorecer, desde un punto de vista anatómico, la estenosis: la anastomosis circular en las cricohioidopexias o el desplazamiento posterior de la epiglotis en los Tucker. De todos modos, utilizando la misma técnica, ciertos factores favorecen la aparición de estenosis: arteritis, diabetes, insuficiencia renal, o una radioterapia previa pueden perturbar la cicatrización y alterar la vascularización del cartílago.

■ *Laringe irradiada*

Las modificaciones producidas en los tejidos por la radioterapia pueden producir estenosis laríngeas de tratamiento especialmente difícil debido a la mala calidad de cicatrización. Además, plantean el problema del diagnóstico de una recidiva del proceso tumoral. Diferentes factores pueden favorecer esta estenosis postirradiación: dosis tumoral superior a 75 grays, acortamiento del intervalo entre las dosis fraccionarias, invasión tumoral del cartílago, infección, patologías vasculares preexistentes (arteritis) y cirugía parcial (altera la vascularización y denuda los cartílagos, que requieren un recubrimiento meticuloso). En caso de que sea necesaria una irradiación postoperatoria después de un laringectomía parcial, ésta no debe sobrepasar los 50-55 grays sobre el lecho tumoral.

Varios factores anatómicos favorecen la aparición de estenosis: la mucositis postirradiación subaguda y la condritis, que pueden producir una condronecrosis, la endarteritis, el edema residual, la fibrosis tardía y la anquilosis cricoaritenoidea. Las estenosis se deben a alteraciones combinadas, mucosas, articulares y cartilaginosas. Son de tratamiento muy difícil y pueden imponer el uso indefinido de una cánula de traqueotomía. El diagnóstico diferencial de una recidiva siempre es difícil. Éste se realiza por endoscopia y con biopsias pero, a pesar de éstas, las recidivas profundas son difíciles de confirmar. La tomografía por emisión de positrones (PET) parece ser una ayuda suplementaria al diagnóstico en estas laringes irradiadas [53]: las recidivas tumorales fijan más el marcador utilizado en esta técnica ([18F]-fluorodesoxiglucosa o FDG) que las lesiones no tumorales, lo que ayuda a orientar las biopsias.

SECUELAS DE AFECCIONES LARÍNGEAS ESPECÍFICAS

Algunas enfermedades granulomatosas sistémicas con manifestación laríngea pueden producir estenosis, especialmente la sarcoidosis [6, 50, 93, 102] y la granulomatosis de Wegener [65, 93]. El diagnóstico debe sospecharse sobre todo ante una estenosis con granulomas sin causa yatrogénica conocida y confirmarse con biopsias. Su tratamiento plantea problemas específicos:

— Los corticoides que, por un lado, se utilizan en el tratamiento por vía general o por vía local, en inyecciones in situ, con el fin de reducir la reacción granulomatosa [80, 135] pueden, por otro lado, empeorar el estado de la estructura cartilaginosa de la laringe.

— La dificultad y las incertidumbres del tratamiento quirúrgico [65, 89].

Algunas enfermedades infecciosas, como el sarampión, provocan lesiones mucosas cuya cicatrización puede producir estenosis.

ESTENOSIS LARÍNGEAS Y REFLUJO GASTROESOFÁGICO Y FARÍNGEO

El reflujo gastroesofágico es un elemento clave en la aparición de una estenosis laríngea en pacientes que padecen un traumatismo laringotraqueal o una intubación de larga duración. El riesgo de estenosis subglótica es particularmente elevado en estos casos en laringes pequeñas, sobre todo en mujeres [72]. Koufman [78] estudió a 32 pacientes con estenosis subglótica o traqueal por pHmetría de 24 horas y demostró que las tres cuartas partes de ellos presentaban reflujo gastroesofágico con presencia de ácido en la faringe. En una serie de 12 pacientes con estenosis laringotraqueal, Toohill [141] realizó una pHmetría a diferentes niveles y encontró reflujo ácido en la faringe de 8 de ellos (frente a los 7 de 34 en el grupo control sin estenosis). El número de episodios de reflujo faríngeo y la duración del contacto del ácido con la faringe eran mayores en los pacientes con estenosis, mientras que no había diferencias significativas entre los dos gru-

pos en lo que concierne al esófago. Las condiciones de reanimación favorecen, en algunos casos, la aparición de reflujo. De hecho, el reflujo gastrofaríngeo podría justificar determinadas estenosis laringotraqueales clasificadas en principio como idiopáticas [72]. Podría también favorecer el desarrollo de una estenosis cuando existe previamente una alteración granulomatosa [96]. El tratamiento del reflujo forma parte de las medidas terapéuticas sistemáticas de carácter preventivo en todos los traumatismos laríngeos o de carácter curativo, ante una estenosis inicial o ya constituida. Zalzal, en un estudio prospectivo sobre el efecto del reflujo gastroesofágico y su tratamiento, en 74 niños operados mediante laringoplastia por estenosis, no encontró diferencia debida a la existencia de un reflujo y su tratamiento en cuanto a la extubación final [155]. Serían aconsejables otros estudios prospectivos.

Clasificación de las estenosis laringotraqueales

Se han propuesto numerosas clasificaciones de estenosis. Las más útiles para facilitar el tratamiento son las que combinan los elementos anatómicos y funcionales. Se realiza basándose en datos morfológicos (exploración clínica que incluye laringoscopia indirecta, técnicas de imagen, endoscopia) y dinámicos.

ESTENOSIS SISTEMATIZABLES

La mayoría de las estenosis se puede sistematizar en función de la movilidad aritenoidea y de los cartílagos afectados [86]. Por ejemplo, en el caso de intubación y traqueotomía. Entre las estenosis sistematizables, algunas pueden localizarse en varios puntos del eje laringotraqueal. La conservación de la movilidad aritenoidea permite afirmar que las articulaciones cricoaritenoideas están ilesas. De esta manera se puede distinguir entre:

— Estenosis con laringe móvil: estenosis cricoideas, traqueales, cricotraqueales. El estrechamiento se sitúa en los cartílagos afectados, cricoides y/o traqueales.

— Estenosis con laringe fija: las articulaciones cricoaritenoideas están afectadas. Son las estenosis más frecuentes. Se trata de estenosis aritenoideas, cricoaritenoideas y aritenocricotraqueales. En las primeras, los aritenoides permanecen inmóviles por alteración de las articulaciones cricoaritenoideas y/o por una fibrosis interaritenoidea. En las segundas, se asocia un estrechamiento de la subglotis por afectación del cartílago tiroides. Estas estenosis pueden escalonarse y afectar a dos lugares diferentes. Por ejemplo, los aritenoides y la tráquea, como consecuencia de una intubación prolongada.

ESTENOSIS COMPLEJAS

Frente a las estenosis sistematizables, existen estenosis complejas que suelen relacionarse con traumatismos externos o quemaduras cáusticas. Afectan de forma diversa a todas las regiones laríngeas con frecuentes lesiones cutáneas, nerviosas, faríngeas y esofágicas, en función del traumatismo que las origine. La inmovilidad de la faringe puede tener su origen en una parálisis del recurrente o del neumogástrico, o en una alteración de la articulación cricoaritenoidea.

OTRAS

Las clasificaciones más utilizadas en la literatura internacional recurren a los términos clásicos de estenosis glótica, subglótica y supraglótica. Con una finalidad pronóstica [4, 20, 57, 88, 98], se han propuesto diversas clasificaciones que integran la extensión y la gravedad de las lesiones. Las estenosis glóticas, llamadas posteriores, corresponden a alteraciones que fijan los cartílagos aritenoides. Son más frecuentes que las estenosis por sinequias entre las dos cuerdas vocales, únicas estenosis glóticas propiamente dichas. Estas sinequias conllevan secuelas, sobre todo de la fonación, más que respiratorias. Las estenosis llamadas subglóticas son estenosis cricoideas y las llamadas glótico-subglóticas son cricoaritenoideas.

Desde un punto de vista funcional y terapéutico, es importante distinguir las estenosis en desarrollo, emergentes e inflamatorias, de las estenosis ya constituidas, con secuelas y fibrosas. En lo que se refiere a las posibles lesiones anatómicas responsables del estrechamiento, se debe distinguir entre las alteraciones de la estructura cartilaginosa, que provocan una destrucción de las paredes, y las lesiones mucosas (engrosamientos fibrosos, granulomas) que pueden coexistir con una estructura intacta o, con más frecuencia, asociarse a lesiones cartilaginosas.

Clínica de las estenosis laríngeas

Las estenosis se manifiestan de forma aguda con la aparición de una crisis aguda de dificultad respiratoria durante la extubación, después de un período de reanimación o, de forma paulatina, como disnea progresiva.

En la mayoría de los casos, la sintomatología desaparece y el control laringoscópico muestra la corrección de las alteraciones laríngeas, tras algunas semanas y sin dejar secuelas [150]. La evolución hacia la estenosis se debe a la cicatrización fibrosa y retráctil de las lesiones: una fibrosis interaritenoidea o una sinequia entre las apófisis vocales llevan a la inmovilidad de los aritenoides. A nivel del anillo cricoideo, la luz se estrecha por una fibrosis o por la destrucción cartilaginosa producida por una condronecrosis.

La disnea es el signo que anuncia la estenosis, y puede manifestarse de forma súbita, sobre todo durante la extubación de un enfermo traqueotomizado y previamente intubado, en el que las lesiones laríngeas han tenido tiempo suficiente para cicatrizar y producir una estenosis. Es más frecuente que la disnea aparezca de forma diferida, después de un período asintomático de varias semanas o incluso de meses. La organización progresiva de las lesiones cicatriciales explica la excelente tolerancia de la disnea en pacientes en los que el estado respiratorio sólo se descompensa debido a la aparición de un proceso inflamatorio [85, 150].

La disnea es inspiratoria cuando las lesiones estrechan el espacio laríngeo y la parte alta de la tráquea por la depresión fisiológica de las estructuras durante la inspiración, mientras aumenta el volumen pulmonar. Puede acompañarse de ruidos inspiratorios (estridor) y signos de lucha situados bajo el obstáculo (tiraje supraclavicular, supraesternal). Cuanto más baja es la afectación de la tráquea, más espiratorios se vuelven la disnea y los ruidos. La disnea es mixta cuando la parte afectada es la tráquea cervical baja o la torácica alta. En caso de estenosis laríngea puede existir una disnea en dos tiempos, que pone de manifiesto la gravedad de la estenosis, que llega a alterar la fase espiratoria; también puede deberse a una segunda estenosis asociada o a un cuadro bronquítico crónico concomitante.

La auscultación de la vía laringotraqueal es una exploración simple que permite evaluar la importancia de la estenosis y su localización, y que facilita el reconocimiento de los ruidos del ciclo respiratorio.

La presencia de una disfonía, producida por una alteración de la emisión vocal (defecto de acoplamiento de las cuerdas vocales) o por una modificación del volumen espiratorio que permite la vibración de las cuerdas, o incluso por modificaciones de las cavidades de resonancia, ayuda también al diagnóstico de la localización del obstáculo y sus repercusiones.

La visión laringoscópica de las estenosis laríngeas es variable. Las estenosis producidas por inmovilidad aritenoidea son una secuela específica de la intubación, seguida o no de traqueotomía. La disminución de la movilidad de los aritenoides puede estar causada por una artritis, una periartritis o una alteración de los músculos interaritenoideos. También es posible observar un edema aritenoideo, una úlcera interaritenoidea más o menos extendida hacia el cricoides, el cartílago puede estar denudado, y se pueden ver granulomas interaritenoideos y subglóticos que normalmente no son obstructivos. Cuando sólo hay una alteración aritenoidea, la laringoscopia indirecta muestra la inmovilidad laríngea, pero no la distingue de una posible parálisis recurrencial. Las lesiones laríngeas posteriores aisladas son difíciles de detectar con laringoscopia directa o con técnicas de imagen, mientras que el estudio de la movilidad pasiva aritenoidea con la endoscopia es útil cuando permite confirmar la anquilosis, sobre todo cuando hay que establecer el diagnóstico diferencial con una posible parálisis del recurrente *(fig. 2)*. En algunos casos, una tirotomía media permite una exploración completa de las lesiones y constituye el primer tiempo del tratamiento quirúrgico [85].

Las lesiones a nivel cricoideo tienen consecuencias diferentes en función de la gravedad de la alteración de la estructura cartilaginosa. Un granuloma voluminoso, persistente o recidivante en la luz cricoidea debe hacer sospechar la existencia de una condronecrosis del cricoides [52]. Por el contrario, un edema que reduce notablemente el calibre laríngeo, puede curar sin estenosis, al no estar dañada la estructura cartilaginosa. A veces, es posible constatar la presencia de una constricción fibrosa submucosa de carácter no inflamatorio. En ciertos casos, en enfermos traqueotomizados, puede existir una estenosis total en forma de «cola de rábano» o produciendo un muro subglótico, cuya altura sólo puede valorarse a partir del orificio de traqueotomía o por técnicas de imagen.

2 *Estenosis aritenoidea: inmovilidad laríngea postintubación. Anquilosis de las articulaciones cricoaritenoideas. Endoscopia: reducción de la movilización pasiva de los aritenoides.*

Estudio preterapéutico

ESTUDIO ANATÓMICO

Es esencial para evaluar la gravedad y el pronóstico de la estenosis, para valorar su mecanismo y su localización, así como para proponer un tratamiento adecuado.

■ *Laringoscopia indirecta*

La laringoscopia indirecta con espejo y nasofibroscopio constituye el primer tiempo del estudio para valorar la movilidad aritenoidea y permite distinguir dos grupos de pacientes.

Aquellos que conservan la movilidad aritenoidea, lo que implica una integridad de los aritenoides y de sus articulaciones con el cricoides. En este caso, las posibles alteraciones de la fonación se deben a una modificación de la morfología de las cuerdas vocales. Los trastornos respiratorios se producen por una alteración más baja, cricoidea o traqueal. Pero unas y otras no implican, en ningún caso, un bloqueo de los aritenoides.

Por el contrario, la constatación de una disminución de la movilidad aritenoidea, uni o bilateral, plantea un problema más complejo a la hora de determinar su origen. La hipótesis de una parálisis recurrencial postintubación, producida por la compresión del nervio por el tubo, es poco probable. Sin embargo, el trastorno que determinó la intubación, por ejemplo en caso de politraumatismo, puede haber originado una parálisis del recurrente no diagnosticada inicialmente. En este tipo de enfermos, es frecuente la discusión entre el origen neurogénico o mecánico de la inmovilidad. En estos casos, el EMG puede ser útil para distinguir la etiología de las alteraciones [153]: la obtención de un trazado de desnervación permite afirmar el origen neurogénico, mientras que un trazado normal indica más una anquilosis articular. Sin embargo, se trata de un estudio de realización e interpretación delicadas, debido a la particular inervación de la laringe, se pueden observar alteraciones nerviosas que producen un trazado normal o signos de inervación. Una antigua parálisis puede complicarse con una fibrosis muscular y con una anquilosis articular, por lo que las informaciones recogidas por el EMG deben manejarse con precaución, sobre todo en casos con consecuencias medicolegales.

La mayoría de las inmovilidades tienen una causa mecánica, pero debemos esforzarnos en distinguir:

— Las desarticulaciones cricoaritenoideas, generalmente unilaterales y secundarias a una intubación traumática, que producen una disfonía dolorosa. Únicamente la reducción precoz puede permitir la recuperación de la función articular.

— Las sinequias interaritenoideas, a veces tratadas con éxito si están muy localizadas.

— Las inflamaciones interaritenoideas, preocupantes cuando cicatrizan de forma fibrótica y aproximan entre sí los dos aritenoides.

— La alteración de las articulaciones cricoaritenoideas, muy frecuente bajo la forma de periartritis, que mejoran, en la mayoría de los casos, pero que pueden también producir una anquilosis cricoaritenoidea.

■ *Diagnóstico por imágenes*

Las técnicas de imagen, dominadas por la TC [36, 152], permiten visualizar la estructura cartilaginosa, concretamente el anillo cricoideo y los anillos traqueales. Las tomografías frontales han sido, durante mucho tiempo, muy útiles para evaluar la altura de la estenosis, pero en lo sucesivo deben ser reemplazadas por reconstrucciones de calidad (en dos y, actualmente, en tres dimensiones), ayudadas por el empleo de TC helicoidales. Actualmente, la correlación de este estudio con el aspecto endoscópico es satisfactoria [37, 71]. La resonancia magnética nuclear ocupa un espacio aún restringido en el estudio de las estenosis; su semiología debe aún precisarse y las condiciones de realización de la prueba no parecen ser muy favorables en pacientes con problemas de ventilación. Las cánulas metálicas de traqueotomía originan además artefactos en estos estudios.

■ *Endoscopia*

La endoscopia laringotraqueal, con anestesia general, constituye una exploración primordial, ya que representa a la vez un posible tiempo terapéutico [5, 42, 86]. Sin embargo, sus modalidades e indicaciones deben sopesarse con precaución. De hecho, en un paciente traqueotomizado la endoscopia es indiscutible ya que no modifica la situación respiratoria. Por el contrario, si se trata de un paciente no traqueotomizado, la anestesia puede descompensar un estado respiratorio precario. En las estenosis inflamatorias en constitución, el tratamiento médico puede ser eficaz ante edemas discretos o moderados de la subglotis. En caso de que la disnea no desaparezca en unas horas, se debe realizar una endoscopia, y advertir al paciente y a sus allegados de la posibilidad de tener que realizar una traqueotomía.

ESTUDIO DE LAS REPERCUSIONES PRODUCIDAS POR LA ESTENOSIS

■ *Evaluación de las consecuencias respiratorias*

La anamnesis en un paciente no traqueotomizado permite determinar las circunstancias de aparición de la disnea, que es proporcional al grado de estenosis y que puede ser de reposo o de esfuerzo. Hay que precisar el esfuerzo mínimo que produce disnea. En las estenosis laríngeas y traqueales altas, la disnea es inspiratoria; en las traqueales bajas, clásicamente es de dos tiempos. Pero en este caso, puede manifestarse de forma menos espectacular y ruidosa, sin estridor ni tiraje, incluso en casos de reducción importante del calibre. En lo que concierne a la repercusión de la función respiratoria, varía según el caso: una luz estrecha, pero suficiente para evitar una traqueotomía, y que no va acompañada de disnea de reposo, es mejor soportada por un paciente con actividad o movilidad reducidas, que por un paciente activo, en el cual el objetivo es restablecer su actividad normal, incluso durante el esfuerzo.

Las exploraciones funcionales respiratorias [86, 94, 145] son fundamentales ya que permiten objetivar y cuantificar el obstáculo. También contribuyen a evaluar la repercusión del trastorno, por medio del estudio de la función pulmonar.

El elemento más importante que debe valorarse es la curva de flujo-volumen, que aparece aplanada en los casos de estenosis de vías respiratorias altas (curva en meseta) *(fig. 3)*. Ésta se obtiene pidiendo al paciente que inspire profundamente hasta alcanzar su capacidad máxima, para después forzar la espiración, y luego volver a inspirar al máximo. Los espirómetros de precisión (neumotacógrafos) permiten medidas instantáneas. Así, se puede determinar el volumen máximo inspirado por segundo (VIMS), el volumen espiratorio máximo por segundo y los flujos espiratorio e inspiratorio máximos *(peak flow)*. En las ordenadas se coloca el volumen y en las abscisas el flujo, para obtener una curva. Se describen diferentes tipos de curvas según el tipo de obstáculo en las vías aéreas laringotraqueales: curvas de obstrucción fija, intra o extra torácica y curvas de obstrucción variable. Las curvas fijas se llaman así porque la obstrucción es constante a lo largo del ciclo respiratorio. Las estenosis subglóticas y las traqueales fibrosas producen este tipo de curvas: se observa una meseta en los componentes inspiratorio y espiratorio de la curva, con una disminución de los flujos máximos espiratorio e inspiratorio, mientras que la capacidad vital máxima permanece constante. La forma de la curva cambia ligeramente en función de la situación del obstáculo: cuanto más alto se localiza, más inspiratorio es el carácter de la alteración. Las curvas de obstrucción variable se obtienen en las traqueomalacias y se caracterizan por una alteración electiva del flujo máximo en uno de los dos componentes, inspiratorio o espiratorio.

■ *Alteración de la fonación*

No debe olvidarse ni subestimarse y debe ser valorada teniendo en cuenta las repercusiones cotidianas y profesionales que pueda tener. A veces, cuando la disfonía es el síntoma principal, puede resultar útil efectuar un estudio foniátrico instrumental no invasivo. Ciertas estenosis laríngeas van acompañadas desde el principio por disfonías, pero suele ser el tratamiento de la estenosis el que degrada la voz al mejorar el estado de ventilación, sobre todo en las estenosis laríngeas tratadas con técnicas de dilatación.

VALORACIÓN GENERAL

Es fundamental en la decisión terapéutica. Un mal estado general incita a reducir el número de anestesias generales y es un argumento a favor de una técnica paliativa, como una traqueotomía o un dilatador de larga duración. Del mismo modo, una luz estrecha pero suficiente para evitar la traqueotomía y una disnea de reposo, son toleradas y aceptadas con mayor facilidad por un paciente con actividad y movilidad reducidas que por un sujeto activo, en el que el objetivo es restablecer una actividad normal, incluso durante el esfuerzo.

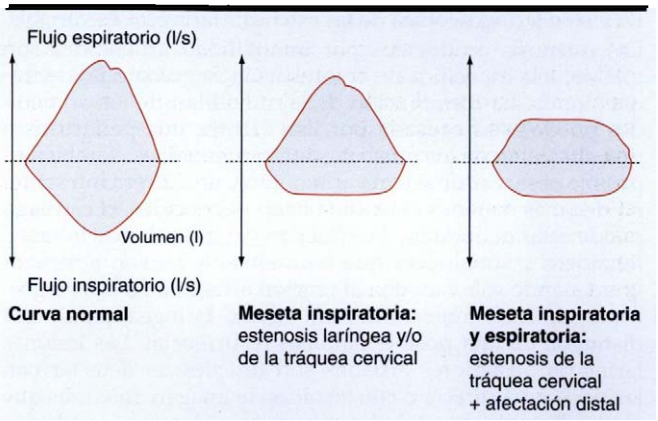

3 *Esquemas de curvas flujo-volumen.*

Tratamiento

El tratamiento de la estenosis laríngea del adulto es complejo, tanto en lo que concierne a las indicaciones como a su realización [2, 4, 10, 18, 33, 42, 57, 64, 86, 88, 95, 98, 108, 109, 118]. Conlleva diversos tiempos diagnósticos y terapéuticos, con varias anestesias generales, y en algunos casos requiere una traqueotomía. La duración total del tratamiento suele ser de varios meses antes de la extubación definitiva. El paciente y sus allegados deben ser informados de todos los «inconvenientes» de este tratamiento. Es muy aconsejable hacerles una descripción global del proyecto de tratamiento.

ESTENOSIS EMERGENTES

Conviene individualizar este tipo de estenosis que se detectan antes de organizarse y en un estadio sin secuelas, ya que aún tienen capacidad de evolución, y se puede esperar una reducción de la gravedad [42, 82]. En estos casos se solicita al otorrino que explore a pacientes que presentan sintomatología vocal o respiratoria postintubación, tanto si ésta ha sido muy larga como si se ha limitado al tiempo de una intervención. El especialista debe precisar las lesiones anatómicas que provocan dicha sintomatología, efectuar un estudio adecuado de las lesiones, establecer un pronóstico y proponer un tratamiento. El objetivo de este último es evitar la evolución hacia la estenosis, teniendo en cuenta la tendencia espontánea a la curación que presentan estas lesiones, por tanto también debe reducir la yatrogenia o las secuelas funcionales añadidas que pudiera producir el tratamiento.

Los objetivos son varios. El primero consiste en procurar al paciente un calibre laringotraqueal suficiente. El segundo es reducir el riesgo de evolución hacia la estenosis.

La elección del camino a seguir no siempre es fácil: la disnea laríngea puede deberse a un edema moderado, que se manifiesta rápidamente cuando aparece en una laringe pequeña, pero que desaparece con la misma rapidez con la que se presentó si se trata de forma adecuada o, por el contrario, a lesiones mucho más graves, como por ejemplo granulomas obstructivos que manifiestan lesiones condríticas graves y que no tienen ninguna posibilidad de resolverse con un tratamiento menor. La actitud terapéutica inmediata debe decidirse después de un estudio morfológico de la laringe.

En lo que concierne al posible riesgo de evolución hacia la estenosis, la causa principal es la pérdida de la estructura cartilaginosa cricoidea o traqueal, originada por una infección que destruye el cartílago. Por tanto, en el tratamiento preventivo es fundamental eliminar esa infección, incluso más importante que acabar con los granulomas inflamatorios que, en realidad, son su consecuencia. Éstos disminuyen el calibre y requieren un tratamiento específico. Para terminar, la cicatrización de la inflamación puede adquirir características de fibrosis, con las consecuencias que puede tener para estrechar la luz laríngea o para bloquear los aritenoides.

■ *Tratamiento médico*

Se realiza en primera instancia ya que su misión es eliminar la inflamación. Su administración precoz, durante el estadio de evolución o durante la cicatrización, tiene como finalidad disminuir la inflamación y la fibrosis secundaria y, por tanto prevenir la aparición de estenosis.

Corticosteroides

Debido a su acción antiinflamatoria han sido los fármacos más empleados para controlar, eliminar y prevenir la fibrosis submucosa. Actúan inhibiendo la síntesis del colágeno [12] y la multiplicación de los fibroblastos, así como activando la destrucción de colágeno [77]. Pero la utilización de corticoides debe ser analizada. En la literatura no existe ningún consenso sobre su aplicación. Pueden contribuir a disminuir un edema moderado, pero su acción es hipotética en caso de granulomas, ya que la mayoría de éstos remiten al desaparecer el agente causal. Algunos argumentos clínicos y experimentales parecen indicar que los corticosteroides tienen una acción desfavorable en la cicatrización y sobre la estructura cartilaginosa, y que empeoran la infección subyacente [86]. En lo que respecta a su eficacia, los estudios clínicos no permiten llegar a una conclusión, y los estudios experimentales difieren entre sí: Croft [23] los considera eficaces mientras que Suppance [139], en condiciones experimentales muy próximas a las clínicas, no obtiene ningún beneficio al administrarlos. Su utilización se recomienda por vía sistémica [23, 64] o in situ [16, 133], a veces asociados a dilataciones puntuales [86] o a un dilatador [116]. Sin embargo, ningún estudio clínico comparativo con casos control ha demostrado su interés. En las alteraciones laríngeas de las enfermedades granulomatosas sistémicas (sarcoidosis, Wegener) se pueden utilizar en forma de inyecciones locales [80, 135].

Antibióticos

Su utilización se justifica por la acción perjudicial de la infección sobre la cicatriz. Sasaki demostró la eficacia preventiva de un tratamiento sistemático con penicilina [128]. El uso de antibióticos contra anaerobios está aceptado por la mayoría [33, 42] y puede ser recomendable en todos los casos con reacción granulomatosa o de denudación cartilaginosa.

Tratamiento del reflujo gastroesofágico

El tratamiento del reflujo gastroesofágico ha sido defendido por muchos autores, debido al papel traumatizante del ácido [60, 78, 141] sobre la laringe, pero se han realizado pocos estudios prospectivos en pacientes tratados por estenosis de forma que el escaso tamaño de la población estudiada no permite llegar a una conclusión [155].

Tratamientos contra la estenosis con antimitóticos (mitomicina, 5FU), quelantes (D-penicilamina)

Estos fármacos, sobre todo in situ, se utilizan en caso de estenosis en formación. Sin embargo, no son de utilización corriente y aún son objeto de estudios experimentales en animales (v. «Perspectivas»).

■ *Traqueotomía*

Puede ser inevitable. Tiene la ventaja de abrir una comunicación en la obstrucción laríngea. Además, no empeora el estado laríngeo ni el tratamiento ulterior de la estenosis laríngea, si se cumplen varias condiciones:

— Respetar el esqueleto cartilaginoso laríngeo, fundamentalmente el cricoides, realizándola lo suficientemente baja, a nivel del tercer o cuarto anillos.

— Utilizar una técnica correcta.

— Cuidar la traqueotomía, realizar una desinfección varias veces al día, para disminuir la posibilidad de propagación de una infección ascendente. De hecho, los efectos adversos potenciales consisten en una posible infección laríngea, que es un factor añadido de estenosis.

■ *Tratamiento endoscópico*

Este tratamiento es el de elección en las estenosis emergentes durante el estadio inflamatorio. Se suele realizar después de una traqueotomía de seguridad.

Su finalidad es permeabilizar de nuevo la luz laríngea eliminando los granulomas obstructivos, efectuando dilataciones o colocando un dilatador.

Limpieza de la laringe [18, 86]

Se efectúa con instrumentación fría o con láser. Sea cual sea la técnica empleada, debe ser conservadora y evitar sobre todo lesionar o denudar los cartílagos, y no añadir a las lesiones ya existentes otras nuevas que puedan empeorar aún más la estenosis. El tipo de láser más utilizado en la laringe es el de CO_2 [18, 79, 86, 131] y con menor frecuencia el KTP y otros [18, 103, 117]. Las técnicas de resección de las fibrosis interaritenoideas o cricoideas, tras la creación de un microcolgajo con el láser *(micro-trapdoor flap)* no están indicadas en los estadios inflamatorios precoces. Algunos autores defienden la utilización de inyecciones de corticoides locales después de la resección de los granulomas [16, 116].

Dilataciones

Las dilataciones con traqueoscopio o con bujías se pueden utilizar como técnica adyuvante para permeabilizar una luz totalmente obstruida por un granuloma, como preparación para colocar un futuro dilatador o como tratamiento complementario del láser [11, 86, 103].

Prótesis dilatadoras

En algunos casos de traumatismos yatrogénicos de laringe que cursan con lesiones inflamatorias [42, 82, 86] estenosantes, hay que valorar la colocación de una prótesis dilatadora. En este estadio, se utilizan más los tubos en «T» de silicona tipo Montgomery. Con menor frecuencia se utilizan otros: tubos de Aboulker, lámina de Silastic enrollada (*swiss-roll*), tutor flexible en dedo de guante (*finger cot*), que tienen en cada caso ventajas teóricas. Su misión es mantener una luz de diámetro adecuado después de la limpieza endoscópica de la laringe, así como guiar la cicatrización de la mucosa para prevenir la evolución hacia la estenosis al ejercer una dilatación continua. Su elasticidad relativa es una ventaja en la medida en que, teóricamente, sirve para guiar la cicatrización sin ejercer presiones demasiado fuertes, ya que no se busca reforzar la estructura de la armadura cartilaginosa, que en estos casos no está alterada a priori. Se deben distinguir de las prótesis colocadas después de las dilataciones quirúrgicas realizadas en las estenosis laríngeas constituidas

y, cuyo fin es guiar la reparación de la estructura fibrocartilaginosa. Como contrapartida, estas prótesis pueden originar traumatismos e infecciones mucosas, lo que favorece la aparición de granulomas y la evolución hacia la estenosis [42]. En los estadios evolutivos precoces, son aconsejables en los casos que cursan con gran inflamación y con granulomas obstructivos y voluminosos, en los que se teme la evolución hacia la estenosis. Por eso, el tiempo de permanencia de la prótesis debe estudiarse con mucho cuidado. Así, un período corto, entre dos y tres semanas, tiene la ventaja de reducir el riesgo de infección asociada y es preferible en este estadio precoz. Por el contrario, las estenosis constituidas necesitan un proceso de varios meses. Como alternativa a la cánula de traqueotomía puede proponerse un tubo de Montgomery corto.

ESTENOSIS LARÍNGEAS ESTABLECIDAS

Los métodos terapéuticos disponibles pretenden restablecer una luz laríngea suficiente para asegurar una respiración sin disnea y a través de las vías naturales y tienen como objetivo evitar o eliminar la traqueotomía.

■ *Técnicas endoscópicas*

Se realizan por las vías naturales con anestesia general, son menos invasivas que las técnicas abiertas, y se han desarrollado notablemente en los últimos diez años. En un cierto número de casos, permiten evitar la traqueotomía, si anteriormente no ha sido realizada; sin embargo, no siempre la evitan por lo que el paciente debe ser advertido.

Las técnicas endoscópicas tienen como principio general ampliar el calibre laríngeo, sobre todo a expensas de los aritenoides y, con menos frecuencia, eliminando la fibrosis mucosa interaritenoidea o cricoidea. A veces, estas técnicas se combinan con las prótesis dilatadoras y pueden exigir la realización de una traqueotomía de seguridad efectuada en el primer tiempo quirúrgico. Recientemente, se han publicado varias técnicas novedosas con resultados a corto y largo plazo, cuya evaluación es todavía limitada.

Aritenoidectomías

Con los años, esta técnica ha evolucionado. Actualmente, la vaporización con láser se considera peligrosa y se le acusa de empeorar el estado de fibrosis local. Por eso, hoy en día se prefiere la liberación progresiva de las inserciones musculares sobre el cuerpo del aritenoides con láser CO_2 que, manejado con bajas potencias, actúa como un periostótomo. La desarticulación se realiza cuando toda la altura del cartílago ha sido liberada.

Técnica de microcolgajo posterior («micro-trapdoor technique»)

Propuesta principalmente por autores norteamericanos con el fin de tratar las fibrosis que estenosan las regiones interaritenoidea y subglótica posterior [18, 24, 34]. El principio de la técnica consiste en crear un colgajo mucoso interaritenoideo o cricoideo con pedículo inferior que se despega hacia abajo sobre la zona fibrosada a tratar. Se utiliza el láser CO_2 o, preferentemente, instrumentos de microcirugía. Si se trabaja con láser se efectúa la vaporización del tejido cicatricial submucoso responsable de la estenosis. Posteriormente, se coloca el colgajo en su posición y con algunos disparos con láser desenfocado a baja potencia, se asegura la sutura de los bordes mucosos. Se ha propuesto [146] la utilización secuencial de esta técnica en diferentes cuadrantes del perímetro de la estenosis. Sin embargo, su eficacia inmediata y a largo plazo no ha sido estudiada sobre un número suficiente de enfermos. Wang propuso una variante del principio de cobertura mucosa de las zonas tratadas, y realizó un injerto mucoso sujeto a los bordes de la zona operada por puntos de láser [144].

Cordectomía

La cordectomía segmentaria posterior [27] puede contribuir a ensanchar el calibre disminuido por una anquilosis cricoaritenoidea. Se utiliza sobre todo en las parálisis laríngeas en aducción. En el tratamiento de las estenosis, esta técnica ha sido descrita como complementaria [48].

Otras técnicas

- *Dilataciones endoscópicas*

Se describen en el tratamiento de las estenosis subglóticas moderadas, en particular en las idiopáticas, a veces asociadas al láser [61].

- *Técnicas láser*

En las estenosis subglóticas y traqueales [132], se han descrito técnicas de incisión irradiada con láser CO_2 con resultados modestos [18], especialmente en caso de desaparición de la estructura cartilaginosa. En cualquier caso, el empleo del láser siempre debe ser prudente para no producir una lesión yatrógena [1].

- *Aritenoidopexias*

Contrariamente a lo que ocurre en las parálisis, no están indicadas en caso de estenosis, ya que la anquilosis articular y la fibrosis interaritenoidea impiden la movilización del cartílago.

■ *Prótesis dilatadoras*

Ocupan un lugar importante en el tratamiento de las estenosis fibrosas [86, 106]. Son el complemento obligado de las técnicas de ensanchamiento realizadas por vía endoscópica o por cirugía clásica [33, 86, 90, 108]. Sin embargo, en algunos casos, se utilizan como procedimientos de larga duración o incluso definitivos para mantener la vía aérea permeable. Al contrario de las que se utilizan en ciertas estenosis traqueales o traqueobronquíticas, denominadas prótesis sueltas [32], las laríngeas requieren la existencia de un orificio de traqueotomía que permita asegurar al mismo tiempo una abertura de seguridad y una situación correcta de su extremo superior con respecto a la glotis. Los tubos en T, tipo Montgomery, son los más utilizados debido a su elasticidad y a su buena tolerancia. Cobran especial interés como complemento de una técnica endoscópica con láser, tanto en las estenosis complejas y/o extensivas, en las que el tratamiento con técnicas clásicas ha fracasado o se presume imposible desde el principio, como en pacientes cuyo estado general contraindique anestesias generales repetidas [17]. Kurrus [81] utilizó eficazmente, en una pequeña serie de cinco casos, prótesis sueltas tipo Dumon [32] para tratar estenosis subglóticas. La prótesis se colocaba, ya sea por incisión laríngea o por vía endoscópica después de la dilatación, y se fijaba su extremidad superior 4 o 5 mm por debajo del plano glótico al tejido subcutáneo mediante un punto de sutura suelto. En todos los casos de esta serie, se trataba de pacientes con un estado general malo, en los que las técnicas de laringoplastia habían fracasado. En uno de los pacientes se pudo realizar posteriormente una resección-anastomosis y el resto de los pacientes pudieron ser extubados.

■ *Cirugía abierta*

Resección anastomosis [56, 86, 107]

Se basa en la resección de la zona estenosada seguida de anastomosis término-terminal de los segmentos sanos supe-

riores e inferiores. Es la técnica de referencia en las estenosis traqueales (particularmente en las que se producen alrededor del balón del tubo). También es aplicable en casos de estenosis laríngeas del adulto en las que la zona laríngea afectada pueda ser extirpada sin provocar alteraciones funcionales: esto implica que la estenosis no afecta a la región interaritenoidea ni a las articulaciones cricoaritenoideas. Se trata de resecciones cricoideas parciales, que respetan sistemáticamente la parte alta del engarce cricoideo, donde se sitúa la articulación, y que pueden extenderse a la tráquea (resecciones cricotraqueales). Las anastomosis son cricotraqueales o cricotirotraqueales, si la resección afecta a la totalidad del anillo cricoideo anterior.

Laringoplastias de ampliación [22, 33, 42, 86]

Un gran número de estenosis laríngeas afectan a las articulaciones y por consiguiente, el tratamiento por resección-anastomosis resulta imposible. Las técnicas de ampliación conservan las estructuras laríngeas a la vez que ensanchan el calibre laríngeo. Se puede realizar a nivel de la parte posterior de la laringe o únicamente en la parte anterior.

La clásica cirugía de la región posterior es la intervención de Réthi-Aboulker que se puede considerar del tipo ampliación-dilatación y continúa siendo la técnica abierta más realizada, dado que suele ser necesario actuar sobre el conjunto cricoaritenoideo. Comprende una cervicotomía anterior vertical con apertura de la laringe por tirotomía media (laringofisura), que permite una evaluación de las lesiones y del aspecto de la región interaritenoidea y sus articulaciones. En el siguiente paso se realiza una sección sistemática del músculo interaritenoideo en todo su espesor, respetando meticulosamente la mucosa interaritenoidea posterior, con el fin de evitar la creación de un diastema yatrogénico. Seguidamente se realiza una cricotomía sagital anterior y posterior que afecta al engarce cricoideo en toda su altura y espesor. Estas dos maniobras permiten separar con facilidad la laringe en dos mitades.

La ampliación obtenida de esta manera se mantiene por varios procedimientos.

El mantenimiento mediante un tubo endoluminal forma parte de la técnica clásica, y sigue siendo en la actualidad la técnica de referencia para la mayoría de los autores. Se utilizan principalmente dos tipos de tubo: el de Aboulker, de tetrafluoretileno, más rígido y el tubo en T de Montgomery, de silicona, más flexible y de más fácil colocación. La prótesis se mantiene durante un período variable, para algunos de 4 a 6 semanas [88] y para otros, los más numerosos, de 6 meses [86].

Otro de los procedimientos es la interposición de material entre los elementos cartilaginosos separados por la incisión. Se han propuesto métodos de interposición posterior entre las dos porciones del engarce cricoideo, pero en la actualidad parece que se utilizan con poca frecuencia. Es más habitual el empleo de técnicas de interposición anterior mediante cartílago, sobre todo costal [68, 110], como material de interposición, aunque también emplean cartílago del tabique nasal [33], de la concha auricular [67], de la epiglotis, pericondrio libre [62, 125], hueso hioides libre o colgajo compuesto con músculos subhioideos [42] e incluso, colgajo libre de peroné [43]. La ventaja de estas técnicas de interposición anterior es que su realización es relativamente simple, y su inconveniente es que la mayoría de las estenosis laríngeas tienen un componente posterior. La repercusión de la función vocal producida por ambos tipos de técnicas debe ser objeto de estudios prospectivos.

Las técnicas de interposición y calibrado, se combinan frecuentemente con otras, pero exigen el mantenimiento prolongado de una traqueotomía. La búsqueda de soluciones quirúrgicas que permitan en el adulto restablecer en un solo tiempo quirúrgico la respiración por vías naturales [124] es un objetivo interesante, pero aún no alcanzado en la práctica diaria.

En resumen, las diferentes técnicas de laringotraqueoplastia utilizadas en el adulto implican: recurrir a una sección posterior o no, realizar una interposición anterior, una interposición posterior, diferente material de interposición, colocar una prótesis, el tipo de prótesis y su duración.

Combinación de técnicas de resección anastomosis y de laringoplastias

Estas técnicas pretenden tratar en un solo tiempo la zona cricoidea y/o traqueal accesible a una resección, y la zona posterior de la laringe que requiere una ampliación (sección fibrosa interaritenoidea, movilización de una articulación cricoaritenoidea). Son técnicas difíciles que suelen requerir colocar una prótesis y que han sido publicadas en pocas series [54, 95]. Igualmente, en ciertas estenosis escalonadas es posible una cirugía en varios tiempos, en las que se realiza primero una laringoplastia y posteriormente una resección-anastomosis.

Otras técnicas abiertas

- *Tratamiento de las estenosis supraglóticas y de la glotis anteriores*

Se utilizan diferentes técnicas de epiglotectomía y epiglotoplastia para completar la exéresis del tejido cicatricial [86]. A veces se completan con la colocación de una prótesis dilatadora durante varias semanas.

- *Técnicas de cirugía plástica en varios tiempos*

Son técnicas de cirugía plástica que reconstruyen la pared laríngea a partir de colgajos cutáneos regionales, individualizados en varios tiempos quirúrgicos y reforzados por una armadura cartilaginosa [29, 33, 86]. En realidad, estos procedimientos rara vez se encuentran en la literatura moderna y se refieren a algunos casos de estenosis laringotraqueales extendidas. Biller presentó una serie de 28 adultos con estenosis laringotraqueal extendida y obtuvo la extubación en 22 de ellos [8]. Donald presentó una serie de ocho pacientes en la que cinco de ellos pudieron ser extubados por la técnica de Rodolphe Meyer [29].

Strome efectuó un injerto homólogo en un paciente con una gran estenosis laríngea postraumática [137]. Hasta ahora, éste es el único caso publicado en la literatura.

■ *Perspectivas médicas y quirúrgicas*

La disminución del mantenimiento de la prótesis, las laringoplastias sin prótesis, las técnicas realizadas sin necesidad de traqueotomía o con eliminación precoz de ésta, las técnicas de dilatación interna y de dilatación progresiva mediante expansores internos, las prótesis sueltas y la cirugía de ampliación endoscópica con láser seguida de inyecciones locales de antimitóticos, parecen ser los caminos explorados en la actualidad en las estenosis laríngeas del adulto. Se han utilizado gran número de estas soluciones terapéuticas, sobre todo en cirugía experimental en modelos animales, y algunas de ellas parecen prometedoras y han sido empleadas en series cortas en pacientes humanos.

Tratamientos médicos

Se basan en la utilización de las propiedades «anticolágeno» y «antifibrosis» de ciertos fármacos para reducir la formación de estenosis cicatriciales, tanto en su fase inflamatoria de constitución, o como complemento de técnicas de dilatación o ampliación por láser de estenosis ya constituidas, para disminuir la respuesta inflamatoria secundaria y el empeoramiento de las lesiones.

• *Antimitóticos in situ*

La utilización de mitomicina en aplicación tópica laríngea ha sido estudiada en perros tras cirugía de estenosis inducidas con resultados prospectivos esperanzadores. En los grupos tratados se produce una cicatrización sin estenosis y con fibrosis reducida [19, 38, 134]. Cabe la duda de la toxicidad sistémica del producto, incluso cuando no se ha observado ningún efecto en las series estudiadas. Aparte de algunos estudios clínicos no comparativos [121, 122], sólo se ha publicado un estudio basado en un ensayo en población pediátrica aleatorizado y doble ciego frente a placebo, que no ha mostrado ningún beneficio tras la aplicación de este tratamiento [63]. También se han realizado estudios sobre la acción del 5 fluorouracilo administrado de forma local en conejos y asociado a corticoides locales [70], y se han obtenido resultados significativos.

• *Inhibidores de la síntesis de colágeno*

Se utilizan en reumatología y han sido estudiados en trabajos experimentales [31] y en series clínicas cortas [44, 86, 92] tras su administración por vía oral. Las perspectivas actuales de utilización son limitadas.

Perspectivas quirúrgicas

Son fruto, sobre todo, de trabajos experimentales en animales. Se estudian técnicas que disminuyan la duración total del tratamiento y el número de procedimientos que hay que realizar con anestesia general, y que intentan evitar la traqueotomía.

• *Técnicas de laringoplastia sin traqueotomía y/o sin prótesis dilatadora*

Se han propuesto diferentes técnicas de ampliación por laringoplastia y diversas técnicas de interposición sin colocación de prótesis posterior [124]. Cuarenta años después de la aparición de la prótesis metálica de Aubry, que mantiene la separación de las dos porciones del engarce cricoideo y de las suturas metálicas separadoras de Pelisse [86], Mitskavitch utilizó microplacas de titanio en cerdos después de seccionarles el cricoides, según el principio técnico de distracción-estabilización de los fragmentos cartilaginosos [105]. La movilización intraluminal de las placas marca negativamente los resultados, siendo ésta precisamente el factor limitante de estas técnicas.

• *Técnicas de dilatación progresiva por dilatadores internos*

Eliashar [39] experimentó con trece perros, de los que solamente tres presentaban una estenosis, una técnica que conllevaba una laringoplastia con sección del anillo cricoideo anterior sin apertura de la mucosa laríngea, una traqueotomía y la colocación de un dilatador hinchable de silicona, que se infla progresivamente con agua o aire en un período de 11 días. Los resultados, limitados cuantitativamente, no permiten su extrapolación al ser humano. Sin embargo, el principio de ensanchar la estructura cartilaginosa respetando la mucosa laríngea para después expandirla progresivamente, es un procedimiento potencialmente eficaz. La dificultad para disociar la apertura cartilaginosa de la mucosa y la necesidad de seccionar el cricoides en su parte posterior, son factores que limitan esta técnica.

Con el fin de obtener una reconstrucción fiable de la pared laringotraqueal, Delaere estudió sobre modelos animales la posibilidad de prefabricar un auto injerto compuesto (mucosa, cartílago y fascia vascularizada) y obtuvo resultados interesantes [26]. Los cartílagos autólogos conservados o injertos homólogos, destinados a reconstruir el eje laringotraqueal, se están utilizando en trabajos experimentales [76].

INDICACIONES

■ *Estenosis inflamatorias*

Los principios del tratamiento de las estenosis inflamatorias, todavía en evolución, son:

— La reducción de los fenómenos inflamatorios mediante tratamiento médico y la limpieza conservadora por vía endoscópica de los granulomas.

— El mantenimiento de un calibre fiable que puede requerir sesiones de dilatación o una traqueotomía de seguridad bien posicionada.

— Facilitar una buena cicatrización laríngea sin estenosis mediante colocación de una prótesis, frecuentemente de tipo Montgomery, durante un período limitado de varias semanas.

Las estenosis secundarias a quemaduras cáusticas se consideran de este tipo, debido a la duración del proceso inflamatorio. Las técnicas de resección-anastomosis precoces deben evitarse, y con frecuencia es necesario [49] recurrir a la colocación de dilatadores durante períodos prolongados.

■ *Estenosis establecidas*

En estas estenosis, las indicaciones terapéuticas están condicionadas por la movilidad laríngea residual y por los cartílagos afectados.

Estenosis con laringe móvil

Las articulaciones cricoaritenoideas no están afectadas y la estenosis se localiza en el cricoides, por lo que puede extenderse a la tráquea. En estos casos, la indicación de referencia es la resección-anastomosis cricotraqueal o tirocricotraqueal. Si la estenosis se extiende al cricoides y sobrepasa las posibilidades de resección, la técnica alternativa puede ser una cirugía de ampliación laringotraqueal.

Estenosis con laringe fija

Las articulaciones y/o la región interaritenoidea están involucradas. Según la gravedad de la alteración cricoidea se elige entre:

— Técnicas endoscópicas: cordectomía posterior, aritenoidectomía o microcolgajos posteriores.

— Técnicas abiertas de ampliación-dilatación tipo Réthi-Aboulker, que requieren el mantenimiento de la prótesis durante varios meses.

En un primer tiempo, se suelen preferir las técnicas endoscópicas, por su carácter menos invasivo. Sin embargo, en los individuos jóvenes, en los que el objetivo es obtener un nivel de actividad lo más normal posible, en particular sin disnea de esfuerzo, la recuperación de un calibre adecuado requiere, en un buen número de casos, la práctica de una cirugía abierta [42].

En el caso de las estenosis cricoideas idiopáticas, algunos autores prefieren las técnicas endoscópicas conservadoras [7, 61], mientras que otros prefieren actitudes quirúrgicas más agresivas [55], siendo en todo caso necesario el diagnóstico y tratamiento de un posible reflujo gastroesofágico.

RESULTADOS DE LOS TRATAMIENTOS

Los resultados se evalúan esencialmente por la posibilidad de recuperar la respiración por las vías naturales, lo que implica la supresión de la traqueotomía, en los casos en los que ésta haya sido necesaria, con una luz suficiente adaptada a las exigencias físicas del paciente. Los resultados deben tener también en cuenta la función vocal.

En una serie de 740 estenosis laringotraqueales presentada por los autores del informe de la *Société Française d'ORL* en 1985 [86], el 13 % de los pacientes tuvo que continuar llevando cánula de traqueotomía y el 3 % falleció durante el tratamiento. De 535 enfermos operados, 355 necesitaron sólo un tiempo operatorio y 30 de ellos necesitaron 3 o más. Los resultados dependían del lugar en el que se encontraba la estenosis, que determinaba los tratamientos utilizables: los mejores resultados se obtuvieron en las estenosis traqueales tratadas por resección-anastomosis (156 éxitos sobre 164 casos tratados = 95 %) y en las estenosis cricotraqueales tratadas por resección-anastomosis (34 éxitos sobre 44 casos = 77 %). En las estenosis laríngeas diversas tratadas por ampliación-dilatación, 91 casos sobre 155 se resolvieron con éxito (58,7 %), aunque fueron necesarios varios tiempos operatorios. En las prótesis de laringe, 29 casos de 61 se resolvieron con éxito (47,5 %) y en la tráquea, 24 casos de 60 (40 %). En las estenosis con laringe fija, se llevaron a cabo procedimientos sobre el aritenoides en 13 casos de los que 11 fueron favorables. En el caso de las estenosis evolutivas con laringe móvil tratadas por dilatación y/o láser, se obtuvieron 118 éxitos en 143 casos (82,5 %). En las estenosis evolutivas con laringe fija la tasa de éxito de estos tratamientos fue del 71 % (22/31). Las estenosis con laringe fija conllevan grandes dificultades terapéuticas, mayor número de fracasos de la cirugía inicial (39 % en esta serie) y mayor número de procedimientos quirúrgicos. En lo que se refiere a la fonación, los resultados son variables según la localización de la estenosis. Se ha descrito un 24 % de resultados malos o regulares en 740 pacientes, pero existe un predominio numérico de casos de estenosis traqueal, lo que implica que en las estenosis laríngeas se obtienen malos resultados en la fonación.

Otras series más cortas también aportan sus resultados: Gavilan [51] en una serie de 60 casos de estenosis laringotraqueales en niños y adultos y con una media de 1,95 de procedimientos por paciente, practicó 5 resecciones-anastomosis, 91 laringoplastias (80 con interposición cartilaginosa y 11 con interposición de hueso hioides), 86 colocaciones de prótesis (63 tubo en T, 23 de otro tipo), 8 aritenoidectomías/cordectomías, 3 laringectomías supraglóticas. Cuatro pacientes murieron antes de la extubación, mientras que 42 de los 56 restantes pudieron ser extubados después de un período medio de 561 días. Rhee [124] estudió a 15 adultos sometidos a laringotraqueoplastia e interposición de cartílago costal en un mismo tiempo operatorio y sin prótesis posterior, a los que mantuvo intubados durante 24 horas: dos de ellos necesitaron una traqueotomía precoz después de la extubación y otros 4 tuvieron que ser intubados de nuevo; uno de los pacientes murió en el postoperatorio inmediato después de la extubación, y los 14 restantes recuperaron un calibre laríngeo natural, pero sólo 3 de los 14 no necesitaron una nueva cirugía, 4 necesitaron una traqueotomía con calibrado con tubo de Montgomery, 8 requirieron técnicas endoscópicas complementarias (de 1 a 3 procedimientos en 7 de ellos y 15 en el otro) y 3 necesitaron una laringotraqueoplastia en otro nivel. El resultado final se obtuvo tras varios meses. En otra serie de 80 estenosis, subglóticas y traqueales altas tratadas por resección laringotraqueal y reconstrucción en el mismo tiempo, Grillo obtuvo 74 evoluciones favorables [56]. Maddaus, en una serie de 15 pacientes con estenosis laríngea y traqueal combinadas, tratadas en un mismo tiempo con resección-anastomosis cricotraqueal, laringofisura, procedimiento intralaríngeo y colocación de tubo de Montgomery (entre 3 y 42 meses) obtuvo 13 casos favorables [95]. La serie de Benjamin [7] de 15 estenosis idiopáticas en mujeres, tratadas con láser (trece casos) con ampliación y prótesis (tres casos) y con laringoplastia (un caso) se mantuvo una traqueotomía en seis pacientes. Gaissert [49] presentó una serie de 18 estenosis cáusticas con 9 resultados favorables con respiración por vías naturales; 15 de estos pacientes se beneficiaron con una prótesis que se mantuvo durante una media de 28 meses y dos de los pacientes, al principio de la serie, presentaron una nueva estenosis después de la anastomosis.

En caso de fracaso respiratorio, que no se justifica por la persistencia de una estenosis residual a nivel de la región tratada, conviene buscar una segunda estenosis no diagnosticada durante la exploración inicial [127] o una posible descompensación de una afección broncopulmonar distal.

Hasta el final de todo el tratamiento no es posible evaluar las secuelas producidas por las estenosis [86]. El tratamiento puede requerir una sola cirugía, como en los casos traqueales poco extendidos o, por el contrario, como sucede en algunas estenosis laríngeas, necesitar varios procedimientos quirúrgicos con anestesia general y con una duración de varios meses. En términos de la reparación del daño, este aspecto influirá en la posibilidad del tratamiento en forma de quantum doloris.

Los resultados a largo plazo, merecen valorarse en función de la posibilidad de recidiva de la estenosis después de la cirugía de ampliación.

Prevención de las estenosis [5, 86, 87, 123]

Se basa en la reducción de los traumatismos laringotraqueales derivados de las técnicas de reanimación.

La utilización de balones de baja presión ha reducido considerablemente la incidencia de lesiones traqueales, pero la frecuencia de los traumatismos laríngeos no ha cambiado de manera considerable. Sin embargo, el conocimiento de los factores de riesgo traumático, debe permitir una reducción de su importancia y de su gravedad.

ELECCIÓN DEL TUBO

Se debe utilizar una sonda de policloruro de vinilo (PVC) o de silicona provista de un balón de baja presión y de buena calidad. Esto está actualmente admitido en todo el mundo, pero a veces se utilizan tubos de calibre excesivo desde un primer momento, sobre todo en el caso de la mujer. Por ello, con el fin de reducir el traumatismo, es preferible utilizar tubos de calibre lo más pequeño posible, incluso para una anestesia general, sobre todo en las laringes femeninas más pequeñas [123].

CALIDAD DE LA REANIMACIÓN

Es fundamental reducir los movimientos relativos de la laringe y del tubo: hay que ajustar el respirador al tubo mediante un dispositivo flexible, mantener la cabeza en flexión anterior, sedar al paciente, condición indispensable para evitar que se agite, así como los movimientos de deglución y de lucha contra el respirador. Es necesaria la humidificación y calentamiento de los gases inhalados, realizar aspiraciones atraumáticas, y una profilaxis antibiótica adaptada. Se deben evitar los cambios repetitivos de tubo, ya que éstos contribuyen a empeorar el traumatismo laríngeo.

Pero sobre todo, lo que parece esencial es la estrategia adoptada ante una previsible ventilación asistida prolongada. Deben recordarse tres cosas: las lesiones por intubación son inevitables a partir de las 48-72 horas; una intubación de más de 7 o 10 días conlleva un riesgo significativo de complicaciones y estenosis, aunque sigue siendo una práctica común en reanimación. Cuando las necesidades de ventilación asistida sobrepasen de forma previsible los 5 o 7 días, algunos autores

recomiendan no prolongar la intubación y sustituirla precozmente por una traqueotomía programada [86, 150]. Éste sería el caso de los pacientes en coma de origen neurológico y neuroquirúrgico. Cuando la patología conlleva un estado de hipertonía del paciente, la duración aceptable de la intubación es todavía más reducida.

En caso de ventilación asistida, a priori, de corta duración (casos de coma por barbitúricos), el despertar del paciente debe ser vigilado atentamente y se debe realizar la extubación lo antes posible.

Se recomienda el estudio sistemático de la laringe después de la extubación, inmediato y repetido varias semanas después [86, 150], aunque el beneficio de este proceder sistemático merece ser evaluado prospectivamente. La exploración laringotraqueal podría permitir el tratamiento precoz de una estenosis emergente y reducir la cicatriz cuando existen factores de riesgo: intubación traumática, intubaciones prolongadas o repetitivas, traqueotomía después de intubación prolongada, enfermedades previas (diabetes...), sintomatología laríngea que persiste tras la extubación o decanulación (disfonías, signos respiratorios de alteración laríngea o laringotraqueal, alteración de la deglución). Estos factores de riesgo deben ser determinados [143].

Conclusión

Las estenosis laríngeas del adulto son una consecuencia temible de los traumatismos laríngeos entre los que se encuentran, en un primer nivel, los terapéuticos. Su tratamiento es difícil; en un principio pretende establecer una respiración satisfactoria por las vías naturales, pero deja un porcentaje significativo de secuelas funcionales, respiratorias o vocales. Suele requerir varios tiempos operatorios y su duración puede alargarse durante varios meses o incluso años hasta obtener el resultado final. Además, la tasa de mortalidad de este tratamiento es importante. La reducción de los factores yatrogénicos que favorecen la aparición de estenosis es uno de los elementos fundamentales de su prevención. La confrontación con las experiencias adquiridas en el tratamiento de las estenosis laringotraqueales en el niño [21, 22, 25, 111, 154] puede facilitar la progresión del tratamiento de este problema en el adulto.

Cualquier referencia a este artículo debe incluir la mención del artículo original: Lacau St Guily, Périé S et Coiffier L. Sténoses laryngées de l'adulte. Encycl Méd Chir (Editions Scientifiques et Médicales Elsevier SAS, Paris, tous droits réservés), Oto-rhino-laryngologie, 20-735-A-10, 2003, 16 p.

Bibliografía

[1] Anonymous. Laser surgery. Sometimes the right choice, sometimes not. *Mayo Clin Health Lett* 2000 ; 18 : 1-3

[2] Aboulker P. Le laryngologiste et les données actuelles du traitement des insuffisances respiratoires aiguës. Rapport à la Société française d'ORL. Paris : Arnette, 1959

[3] Alexander AE, Lyons GD, Fazekas-May MA, Rigby PL, Nuss DW, David L et al. Utility of helical computed tomography in the study of arytenoid dislocation and arytenoid subluxation. *Ann Otol Rhinol Laryngol* 1997 ; 106 : 1020-1023

[4] April MM, Marsh BR. Laryngotracheal reconstruction for subglottic stenosis. *Ann Otol Rhinol Laryngol* 1993 ; 102 (3 Pt 1) : 176-181

[5] Benjamin B. Laryngeal trauma from intubation: endoscopic evaluation and classification. In : Cummings CW, Fredrickson JM, Harker LA, Krause CJ, Schuller DE eds. Otolaryngology head and neck surgery. St Louis : Mosby Year Book, 1993 : 1875-1896

[6] Benjamin B, Dalton C, Croxson G. Laryngoscopic diagnosis of laryngeal sarcoid. *Ann Otol Rhinol Laryngol* 1995 ; 104 : 529-531

[7] Benjamin B, Jacobson I, Eckstein R. Idiopathic subglottic stenosis: diagnosis and endoscopic laser treatment. *Ann Otol Rhinol Laryngol* 1997 ; 106 : 770-774

[8] Biller HF, Lawson W, Weisberg V. Stage repair of extensive tracheal and laryngotracheal stenoses. *Ann Otol Rhinol Laryngol* 1986 ; 95 : 586-589

[9] Bishop MJ, Weymuller EA, Fink BK. Laryngeal effects of prolonged intubation. *Anesth Analg* 1984 ; 63 : 335-342

[10] Bouche J, Riu R, Flottes L, Dejean Y, Le Den R, Freche C. Les traumatismes du larynx et leurs séquelles. Rapport à la Société française d'ORL. Paris : Arnette, 1970

[11] Campbell BH, Dennison BF, Durkin GE, Strigenz MA, Toohill RJ. Early and late dilatation for acquired subglottic stenosis. *Otolaryngol Head Neck Surg* 1986 ; 95 : 566-573

[12] Castor CW. Adrenocorticoid suppression of mucopolysaccharide formation in human connective tissue cell cultures. *J Lab Clin Med* 1962 ; 60 : 788-798

[13] Charters P, Mannar R, Jones AS. Laryngotracheal stenosis after percutaneous tracheostomy. *Anaesthesia* 1994 ; 49 : 825-826

[14] Ciaglia P, Graniero KD. Percutaneous dilatational tracheostomy: results and long-term follow-up. *Chest* 1992 ; 101 : 464-467

[15] Ciaglia P, Marx W. Laryngotracheal stenosis after percutaneous tracheostomy. *Anaesthesia* 1995 ; 50 : 261

[16] Cobb WB, Sudderth JF. Intralesional steroids in laryngeal stenosis: a preliminary report. *Arch Otolaryngol* 1972 ; 96 : 62-66

[17] Coiffier T, Laccourreye O, Naudo P, Laccourreye H, Brasnu D. Sténoses trachéales et crico-trachéales inopérables. Résultats du traitement par laser et calibrage prolongé. *Ann Otolaryngol Chir Cervicofac* 1995 ; 112 : 159-163

[18] Coleman JA, Van Duyne JA, Ossoff RH. Laser treatment of lower airway stenosis. *Otolaryngol Clin North Am* 1995 ; 28 : 771-783

[19] Correa AJ, Reinisch L, Sanders DL, Huang S, Deriso W, Duncavage JA et al. Inhibition of subglottic stenosis with mitomycin-C in the canine model. *Ann Otol Rhinol Laryngol* 1999 ; 108 (11 Pt 1) : 1053-1060

[20] Cotton RT. Pediatric laryngotracheal stenosis. *J Pediatr Surg* 1984 ; 19 : 699-704

[21] Cotton RT. Management of subglottic stenosis. *Otolaryngol Clin North Am* 2000 ; 33 : 111-130

[22] Cotton RT, Myer CM 3rd, O'Connor DM, Smith ME. Pediatric laryngotracheal reconstruction with cartilage grafts and endotracheal tube stenting: the single-stage approach. *Laryngoscope* 1995 ; 105 (8 Pt 1) : 818-821

[23] Croft CB, Zub K, Borowiecki B. Therapy of iatrogenic subglottic stenosis: a steroid/antibiotic regimen. *Laryngoscope* 1979 ; 89 : 482-489

[24] Dedo HH, Sooy CD. Endoscopic laser repair of posterior glottic, subglottic and tracheal stenosis by division or microtrapdoor flap. *Laryngoscope* 1984 ; 94 : 445-450

[25] De Jong AL, Kuppersmith RB, Sulek M, Friedmen EM. Vocal cord paralysis in infants and children. *Otolaryngol Clin North Am* 2000 ; 33 : 131-149

[26] Delaere PR, Hardillo J, Hermans R, Van den Hof B. Prefabrication of composite tissue for improved tracheal reconstruction. *Ann Otol Rhinol Laryngol* 2001 ; 110 : 849-860

[27] Dennis DP, Kashima H. Carbon dioxide laser posterior cordectomy for treatment of bilateral vocal cord paralysis. *Ann Otol Rhinol Laryngol* 1989, 98 : 930-934

[28] Dixon TC, Sando MJ, Bolton JM, Gilligan JE. A report of 342 cases of prolonged endotracheal intubation. *Med J Aust* 1968 ; 2 : 529-533

[29] Donald PJ. Meyer procedure for severe laryngotracheal stenosis. *Ann Otol Rhinol Laryngol* 1998 ; 107 (9 Pt 1) : 745-752

[30] Donnelly WH. Histopathology of endotracheal intubation. An autopsy study of 99 cases. *Arch Pathol* 1969 ; 88 : 611-620

[31] Doolin EJ, Tsuno K, Strande LF, Santos MC. Pharmacologic inhibition of collagen in an experimental model of subglottic stenosis. *Ann Otol Rhinol Laryngol* 1998. 107/ 275-279

[32] Dumon JF. A dedicated tracheobronchial stent. *Chest* 1990. 97: 328-332

[33] Duncavage JA, Koriwchak MJ. Open surgical techniques for laryngotracheal stenosis. *Otolaryngol Clin North Am* 1995 ; 28 : 785-795

[34] Duncavage JA, Piazza LS, Ossoff RH, Toohill RJ. The Microtrapdoor technique for the management of laryngeal stenosis. *Laryngoscope* 1987 ; 97 (7 Pt 1) : 825-828

[35] Dunham CM, Lamonica C. Prolonged tracheal intubation in the trauma patient. *J Trauma* 1984 ; 24 : 120-124

[36] Eliachar I, Lewin JS. Imaging evaluation of laryngotracheal stenosis. *J Otolaryngol* 1999 3 ; 22 : 265-277

[37] Eliashar R, Davros W, Gramlich T, Moffett K, Eliachar I, Esclamado R et al. Evaluating laryngotracheal stenosis in a canine model with virtual bronchoscopy. *Ann Otol Rhinol Laryngol* 2000 ; 109 (10 Pt 1) : 906-912

[38] Eliashar R, Eliachar I, Esclamado R, Gramlich T, Strome M. Can topical mitomycin prevent laryngotracheal stenosis? *Laryngoscope* 1999 ; 109 : 1594-1600

[39] Eliashar R, Eliachar I, Gramlich T, Davros W, Moffett K, Strome M. Dynamic tissue expansion of the larynx in a canine model. *Arch Otolaryngol Head Neck Surg* 2001 ; 127 : 309-315

[40] Ellis PD, Pallister WK. Recurrent laryngeal nerve palsy and endotracheal intubation. *J Laryngol Otol* 1976 ; 89 : 823-826

[41] El-Naggar M, Sadagopan S, Levine H, Kantor H, Collins VJ. Factors influencing choice between tracheotomy and prolonged translaryngeal intubation in acute respiratory failure: A prospective study. *Anesth Analg* 1976 ; 66 : 196-201

[42] Esclamado R, Cummings CW. Management of the impaired airway in adults. In : Cummings CW, Fredrickson JM, Harker LA, Krause CJ, Schuller DE eds. Otolaryngology-head and neck surgery. St Louis : Mosby Year Book, 1993 : 2001-2019

[43] Esclamado RM, Carroll WR. Repair of a complete glottic-subglottic stenosis with a fibular osseocutaneous free flap. *Arch Otolaryngol Head Neck Surg* 1997 ; 123 : 877-879

[44] Fluur E, Olhagen B. Pharmacotherapy in tracheal stenosis. *Acta Otolaryngol* 1975 ; 79 : 442-444

[45] Freeman GR. A comparative analysis of endotracheal intubation in neonates. Children and adults: complications, prevention and treatment. *Laryngoscope* 1972 ; 82 : 1385-1398

[46] Fried MP. Complications of CO2 laser surgery of the larynx. *Laryngoscope* 1983 ; 93 : 274-278

[47] Frink EJ, Pattison BD. Posterior arytenoid dislocation following uneventful endotracheal intubation and anesthesia. *Anesthesiology* 1989 ; 70 : 358-360

[48] Gaboriau H, Laccourreye O, Laccourreye H, Brasnu D. CO2 Laser posterior transverse cordotomy for isolated type iv posterior glottic stenosis. *Am J Otolaryngol* 1995 ; 16 : 350-353

[49] Gaissert HA, Lofgren RH, Grillo HC. Upper airway compromise after inhalation injury. Complex strictures of the larynx and trachea and their management. *Ann Surg* 1993 ; 218 : 672-678

[50] Gallivan GJ, Landis JN. Sarcoidosis of the larynx: preserving and restoring airway and professional voice. *J Voice* 1993 ; 7 : 81-94

[51] Gavilan J, Cerdeira MA, Toledano A. Surgical treatment of laryngotracheal stenosis: A review of 60 cases. *Ann Otol Rhinol Laryngol* 1998 ; 107 : 588-592

[52] Gehanno P, Leowski S, Lallemant Y, Crepin A. Les Chondronécroses du cricoïde après intubation prolongée. À propos de 40 observations. *Ann Otolaryngol Chir Cervicofac* 1980 ; 97 : 711-724

[53] Greven KM, Williams DW, Keyes JW, McGuirt WF, Harkness BA, Watson NE et al. Distinguishing tumor recurrence from irradiation sequelae with positron emission tomography in patients treated for larynx cancer. *Int J Radiat Oncol Biol Phys* 1994 ; 29 : 841-845

[54] Grillo HC. Primary reconstruction of airway after resection of subglottic laryngeal and upper tracheal stenosis. *Ann Thorac Surg* 1982 ; 33 : 3-18

[55] Grillo HC, Mark EJ, Mathisen DJ, Wain JC. Idiopathic laryngotracheal stenosis and its management. *Ann Thorac Surg* 1993 ; 56 : 80-87

[56] Grillo HC, Mathisen DJ, Wain JC. Laryngotracheal resection and reconstruction for subglottic stenosis. *Ann Thorac Surg* 1992 ; 53 : 54-63

[57] Grundfast KM, Morris MS, Bernsley C. Subglottic stenosis: retrospective analysis and proposal for standard reporting system. *Ann Otol Rhinol Laryngol* 1987 ; 96 (1 Pt 1) : 101-105

[58] Guerrier Y, Andrea M. Microvascularisation de la muqueuse laryngée et trachéale. Introduction à La physiopathologie des lésions sténosantes. *Ann Otolaryngol Chir Cervicofac* 1980 ; 97 : 409-421

[59] Hahn FW, Martin JT, Lillie JC. Vocal-cord paralysis with endotracheal intubation. *Arch Otolaryngol* 1970 ; 92 : 226-229

[60] Halstead LA. Gastroesophageal reflux: A critical factor in pediatric subglottic stenosis. *Otolaryngol Head Neck Surg* 1999 ; 120 : 683-688

[61] Hans S, De Mones E, Biacabe B, Menard M, Laccourreye O, Brasnu D. Sténose sous-glottique idiopathique de l'adulte. *Ann Otolaryngol Chir Cervicofac* 1999 ; 116 : 250-256

[62] Hartig GK, Esclamado RM, Telian SA. Comparison of the chondrogenic potential of free and vascularized perichondrium in the airway. *Ann Otol Rhinol Laryngol* 1994 ; 103 : 9-15

[63] Hartnick CJ, Hartley BE, Lacy PD, Liu J, Bean JA, Willging JP et al. Topical mitomycin application after laryngotracheal reconstruction: a randomized, double-blind, placebo-controlled trial. *Arch Otolaryngol Head Neck Surg* 2001 ; 127 : 1260-1264

[64] Hawkins DB, Luxford WM. Laryngeal stenosis from endotracheal intubation. A review of 68 cases. *Ann Otol Rhinol Laryngol* 1980 ; 89 : 454-468

[65] Herridge MS, Pearson FG, Downey GP. Subglottic stenosis complicating Wegener's granulomatosis: surgical repair as a viable treatment option. *J Thorac Cardiovasc Surg* 1996 ; 111 : 961-966

[66] Hilding AC. Laryngotracheal damage during intratracheal anesthesia. demonstration by staining the unfixed specimen with methylene blue. *Ann Otol Rhinol Laryngol* 1971 ; 80 : 666-681

[67] Hoff PT, Esclamado RM. Long-term growth of a vascularized auricular perichondrocutaneous flap in laryngotracheal reconstruction. *Otolaryngol Head Neck Surg* 1999 ; 120 : 693-697

[68] Hoff PT, Esclamado RM. Use of a revascularized, tubed costal myoperiosteal graft for repair of circumferential, segmental tracheal defects. *Otolaryngol Head Neck Surg* 1999 ; 120 : 706-712

[69] Hoffmann M, Grossenbacher R. Dislocation of the cricoarytenoid joint: diagnosis and therapy. *Laryngorhinootologie* 1998 ; 77 : 367-370

[70] Ingrams DR, Ashton P, Dhingra J, Shah R, Shapshay SM. Slow-release 5-fluorouracil and triamcinolone reduces subglottic stenosis in a rabbit model. *Ann Otol Rhinol Laryngol* 2000 ; 109 : 422-424

[71] Jewett BS, Cook RD, Johnson KL, Logan TC, Rosbe KW, Mukherji SK et al. Subglottic stenosis: correlation between computed tomography and bronchoscopy. *Ann Otol Rhinol Laryngol* 1999 ; 108 : 837-841

[72] Jindal JR, Milbrath MM, Shaker R, Hogan WJ, Toohill RJ. Gastroesophageal reflux disease as a likely cause of •idiopathic• subglottic stenosis. *Ann Otol Rhinol Laryngol* 1994 ; 103 : 186-191

[73] Kambic V, Radsel Z. Intubation lesions of the larynx. *Br J Anaesth* 1978 ; 60 : 687-690

[74] Kashima H, Mounts P, Leventhal B, Hruban RH. Sites of predilection in recurrent respiratory papillomatosis. *Ann Otol Rhinol Laryngol* 1992 ; 102 : 580-583

[75] Keghian J, Lawson G, Orban D, Remacle M. Composite hyoid-sternohyoid interposition graft in the surgical treatment of laryngotracheal stenosis. *Eur Arch Otorhinolaryngol* 2000 ; 257 : 542-547

[76] Keskin IG, Oz F, Oz B, Oktem F, Gustafson M. Tracheal reconstruction using alcohol-stored homologous cartilage and autologous cartilage in the rabbit model. *Int J Pediatr Otorhinolaryngol* 2000 ; 56 : 161-167

[77] Ketchum LD, Robinson DW, Masters FW. Degradation of mature collagen: a laboratory study. *Plast Reconstr Surg* 1967 ; 40 : 89-91

[78] Koufman J. The otolaryngologic manifestations of gastroesophageal reflux disease: a clinical investigation of 225 patients using ambulatory 24-hour ph monitoring and an experimental investigation of the role of acid and pepsin in the development of laryngeal injury. *Laryngoscope* 1991 ; 101 : 1-78

[79] Koufman JA, Thompson JN, Kohut RI. Endoscopic management of subglottic stenosis with the CO2 surgical laser. *Otolaryngol Head Neck Surg* 1981 ; 89 : 215-220

[80] Krespi YP, Mitrani M, Husain S, Meltzer CJ. Treatment of laryngeal sarcoidosis with intralesional steroid injection. *Ann Otol Rhinol Laryngol* 1987 ; 96 : 713-715

[81] Kurrus JA, Gray SD, Elstad MR. Use of silicone stents in the management of subglottic stenosis. *Laryngoscope* 1997 ; 107 (11 Pt 1) : 1553-1558

[82] Lacau St Guily J. Traitement précoce des traumatismes iatrogènes de l'axe laryngo-trachéal de L'adulte. *Cah ORL* 1997 ; 32 : 291-295

[83] Lacau St Guily J, Brasnu D, Fabre A, Menard M, Popot B, Jaubert F et al. Lésions laryngées après intubation prolongée. Étude anatomo-pathologique. *Ann Otolaryngol Chir Cervicofac* 1986 ; 103 : 91-103

[84] Laccourreye H, Brasnu D, Lacau St Guily J, Chabolle F. Étiologie des sténoses laryngo-trachéales de l'adulte. *Ann Otolaryngol Chir Cervicofac* 1984 ; 101 : 36-37

[85] Laccourreye H, Chabolle F, Brasnu D, Lacau St Guily J. Les immobilités laryngées après intubation. *Ann Otolaryngol Chir Cervicofac* 1984 ; 101 : 263-269

[86] Laccourreye H, Pech A, Piquet JJ et al. Les sténoses laryngo-trachéales de l'adulte et de l'enfant. Rapport à la Société Française d'ORL. Paris : Arnette, 1986

[87] Laccourreye L, Périé S, Monceaux G, Lacau StGuily J. Traumatismes iatrogènes du larynx. *Encycl Méd Chir* (Éditions Scientifiques et Médicales Elsevier SAS, Paris), Oto-rhino-laryngologie, 20-720-A-30, 1998 : 1-8

[88] Lano CF Jr, Duncavage JA, Reinisch L, Ossoff RH, Courey MS, Netterville JL. Laryngotracheal reconstruction in the adult: a ten year experience. *Ann Otol Rhinol Laryngol* 1998 ; 107 : 92-97

[89] Lebovics RS, Hoffman GS, Leavitt RY, Kerr GS, Travis WD, Kammerer W et al. The management of subglottic stenosis in patients with Wegener's granulomatosis. *Laryngoscope* 1992 ; 102 (12 Pt 1) : 1341-1345

[90] Lee SY. Mucosal tenting suture with stenting in the treatment of chronic laryngotracheal stenosis. *J Trauma* 1993 ; 34 : 8-16

[91] Lindholm CE. Prolonged endotracheal intubation. *Acta Anaesthesiol Scand [suppl]* 1970 ; 33 : 1-131

[92] Livingston GL, Schild JA. Lathyrogenic agents as therapy for subglottic stenosis: a pilot study. *Otolaryngol Head Neck Surg* 1987 ; 97 : 446-451

[93] Loehrl TA, Smith TL. Inflammatory and granulomatous lesions of the larynx and pharynx. *Am J Med* 2001 ; 111 (suppl 8A) : 113S-117S

[94] Lunn WW, Sheller JR. Flow volume loops in the evaluation of upper airway obstruction. *Otolaryngol Clin North Am* 1995 ; 28 : 721-729

[95] Maddaus MA, Toth JL, Gullane PJ, Pearson FG. Subglottic tracheal resection and synchronous laryngeal reconstruction. *J Thorac Cardiovasc Surg* 1992 ; 104 : 1443-1450

[96] Maronian NC, Azadeh H, Waugh P, Hillel A. Association of laryngopharyngeal reflux disease and subglottic stenosis. *Ann Otol Rhinol Laryngol* 2001 ; 110 : 606-612

[97] Marshak G, Doyle WJ, Bluestone CD. Canine model of subglottic stenosis secondary to prolonged endotracheal intubation. *Laryngoscope* 1982 ; 92 : 806-809

[98] McCaffrey TV. Management of laryngotracheal stenosis on the basis of site and severity. *Otolaryngol Head Neck Surg* 1993 ; 109 (3 Pt 1) : 468-473

[99] McFarlane C, Denholm SW, Sudlow CL, Moralee SJ, Grant IS, Lee A. Laryngotracheal stenosis: a serious complication of percutaneous tracheostomy. *Anaesthesia* 1994 ; 49 : 38-40

[100] McGovern FH, Fitz-Hugh GS, Edgemon LJ. The hazards of endotracheal intubation. *Ann Otol Rhinol Laryngol* 1971 ; 80 : 566-663

[101] McHenry CR, Raeburn CD, Lange RL, Priebe PP. Percutaneous tracheostomy: a cost-effective alternative to standard open tracheostomy. *Am Surg* 1997 ; 63 : 646-651

[102] McLaughlin RB, Spiegel JR, Selber J, Gotsdiner DB, Sataloff RT. Laryngeal sarcoidosis presenting as an isolated submucosal vocal fold mass. *J Voice* 1999 ; 13 : 240-245

[103] Mehta AC, Lee FY, Cordasco EM, Kirby T, Eliachar I, De Boer G. Concentric tracheal and subglottic stenosis. Management using the Nd-Yag laser for mucosal sparing followed by gentle dilatation. *Chest* 1993 ; 104 : 673-677

[104] Meyers A. Complications of CO2 laser surgery of the larynx. *Ann Otol Rhinol Laryngol* 1981 ; 90 : 132-134

[105] Mitskavich MT, Rimell FL, Shapiro AM, Post JC, Kapadia SB. Laryngotracheal reconstruction using microplates in a porcine model with subglottic stenosis. *Laryngoscope* 1996 ; 106 (3 Pt 1) / 301-305

[106] Mondain M, Crampette L, Makeieff M, Barazer M, Guerrier B. Calibrage des sténoses laryngotrachéales par tube de Montgomery : indications et résultats. *Rev Laryngol Otol Rhinol* 1993 ; 114 : 373-377

[107] Monnier P, Lang F, Savary M. Cricotracheal resection for pediatric subglottic stenosis. *Int J Pediatr Otorhinolaryngol* 1999 ; 49 (suppl 1) : S283-S286

[108] Montgomery WW. Subglottic stenosis. *Int Surg* 1982 ; 67 : 199-207

[109] Montgomery WW. The surgical management of supraglottic and subglottic stenosis. *Ann Otol Rhinol Laryngol* 1968 ; 77 : 534-546

[110] Morimoto K, Kobayashi K, Enomoto K, Kataura A, Kusajima K. Treatment of subglottic stenosis in a child utilizing a costal cartilage graft. *Auris Nasus Larynx* 1982 ; 9 : 173-181

[111] Narcy P, Andrieu-Guitrancourt J, Beauvillain de Montreuil C, Desnos J, Garcin M, Morgon A. Le larynx de l'enfant. Rapport à la Société française d'ORL. Paris : Arnette, 1979

[112] Nordin U. The trachea and cuff-induced tracheal injury. An experimental study on causative factors and prevention. *Acta Oto Laryngol Scand [suppl]* 1977 ; 345 : 1-71

[113] Nottet JB, Duruisseau O, Herve S, Patuano E, Ainaud P, Carsin H et al. Brûlures d'inhalation : À propos de 198 cas. Incidence de l'atteinte laryngotrachéale. *Ann Otolaryngol Chir Cervicofac* 1997 ; 114 : 220-225

[114] Nuutinen J, Kärjä J. Bilateral vocal cord paralysis following general anesthesia. *Laryngoscope* 1981 ; 91 : 83-86

[115] Ossoff R, Koriwchak M, Netterville JL, Duncavage JA. Difficulties in endoscopic removal of teflon granulomas of the vocal fold. *Ann Otol Rhinol Laryngol* 1993 ; 102 : 405-412

[116] Othersen HB. The technique of intraluminal stenting and steroid administration in the treatment of tracheal stenosis in children. *J Pediatr Surg* 1974 ; 9 : 683-690

[117] Othersen HB. Subglottic tracheal stenosis. *Semin Thorac Cardiovasc Surg* 1994 ; 6 : 200-205

[118] Pearson FG. Technique of management of subglottic stenosis. *Chest Surg Clin N Am* 1996 ; 6 : 683-692

[119] Peppard SB, Dickens JH. Laryngeal injury following short-term intubation. *Ann Otol Rhinol Laryngol* 1983 ; 92 : 327-330

[120] Perrin C, Perrin PH. Le cartilage cricoïde. Étude anatomoclinique et chirurgicale. *Cah ORL* 1986 ; 20 : 337-375

[121] Rahbar R, Shapshay SM, Healy GB. Mitomycin: effects on laryngeal and tracheal stenosis, benefits, and complications. *Ann Otol Rhinol Laryngol* 2001 ; 110 : 1-6

[122] Rahbar R, Valdez TA, Shapshay SM. Preliminary results of intraoperative mitomycin-c in the treatment and prevention of glottic and subglottic stenosis. *J Voice* 2000 ; 14 : 282-286

[123] Ravussin P. Prise en charge des voies aériennes en anesthésie adulte à l'exception de l'intubation difficile. Conférence de consensus de la Société française d'Anesthésie et de Réanimation. 7 Juin 2002. *Ann Fr Anesth Réanim 2003*

[124] Rhee JS, Toohill RJ. Single-stage adult laryngotracheal reconstruction without stenting. *Laryngoscope* 2001 ; 111 : 765-768

[125] Rice DH, Colman M. repair of subglottic stenosis with a free perichondrial graft. *Arch Otolaryngol* 1982 ; 108 : 25-27

[126] Richard I, Giraud M, Perrouin-Verbe B, Hiance D, Mauduyt de la Greve I, Mathe JF. Laryngotracheal stenosis after intubation or tracheostomy in patients with neurological disease. *Arch Phys Med Rehabil* 1996 ; 77 : 493-496

[127] Rutter MJ, Link DT, Liu JH, Cotton RT. Laryngotracheal reconstruction and the hidden airway lesion. *Laryngoscope* 2000 ; 110 : 1871-1874

[128] Sasaki CT, Horiuchi M, Koss N. Tracheotomy related subglottic stenosis: bacteriologic pathogenesis. *Laryngoscope* 1979 ; 89 : 857-865

[129] Sasaki CT, Suzuki M, Horiuchi M, Kirchner JA. The Effect of tracheotomy on the laryngeal closure reflex. *Laryngoscope* 1977 ; 87 : 1428-1433

[130] Sataloff RT, Bough ID, Spiegel JR. Arytenoid dislocation: diagnosis and treatment. *Laryngoscope* 1994 ; 104 : 1353-1361

[131] Schmidt FW, Piazza LS, Chipman TJ, Campbell BH, Toohill RJ. CO2 laser management of laryngeal stenosis. *Otolaryngol Head Neck Surg* 1986 ; 95 : 485-490

[132] Shapshay SM, Beamis JF Jr, Hybels RL, Bohigian RK. Endoscopic treatment of subglottic and tracheal stenosis by radial laser incision and dilation. *Ann Otol Rhinol Laryngol* 1987 ; 96 : 661-664

[133] Simpson GT, Javaheri A, Janfaza P. Acute cricoarytenoid arthritis: local peri articular steroid injection. *Ann Otol Rhinol Laryngol* 1980 ; 89 : 558-562

[134] Spector JE, Werkhaven JA, Spector NC, Huang S, Sanders D, Reinisch L. Prevention of anterior glottic restenosis in a canine model with mitomycin-C. *Ann Otol Rhinol Laryngol* 2001 ; 110 : 1007-1010

[135] Stappaerts I, Van Laer C, Deschepper K, Van De Heyning P, Vermeire P. Endoscopic management of severe subglottic stenosis In Wegener's granulomatosis. *Clin Rheumatol* 2000 ; 19 : 315-317

[136] Stauffer JL, Olson DE, Petty TL. Complications and consequences of endotracheal intubation and tracheotomy. A prospective study of 150 critically ill adult patient. *Am J Med* 1981 ; 70 : 65-76

[137] Strome M, Stein J, Esclamado R, Hicks D, Lorenz RR, Braun W et al. Laryngeal transplantation and 40-month follow-up. *N Engl J Med* 2001 ; 344 : 1676-1679

[138] Sun KO. Laryngotracheal stenosis following percutaneous tracheostomy. *Anaesthesia* 1995 ; 50 : 182-183

[139] Suppance JS. Antibiotics and steroids in the treatment of acquired subglottic stenosis. A canine model study. *Ann Otol Rhinol Laryngol* 1983 ; 92 : 377-382

[140] Tolley NS, Cheesman TD, Morgan D, Brookes GB. Dislocated arytenoid: an intubation-induced injury. *Ann R Coll Surg Engl* 1990 ; 72 : 353-356

[141] Toohill RJ, Ulualp SO, Shaker R. Evaluation of gastroesophageal reflux in patients with laryngotracheal stenosis. *Ann Otol Rhinol Laryngol* 1998 ; 107 : 1010-1014

[142] Usui T, Saito S, Goto F. Arytenoid dislocation while using a McCoy Laryngoscope. *Anesth Analg* 2001 ; 92 : 1347-1348

[143] Vila J, Bosque MD, Garcia M, Palomar M, Quesada P, Ramis B. Endoscopic evolution of laryngeal injuries caused by translaryngeal intubation. *Eur Arch Otorhinolaryngol* 1997 ; 254 (suppl 1) : S97-S100

[144] Wang Z, Volk MS, Shapshay SM. Endoscopic laryngotracheoplasty and graft soldering with the carbon dioxidelaser. An animal study. *Ann Otol Rhinol Laryngol* 1997 ; 106 : 989-994

[145] Wassermann K, Koch A, Warschkow A, Mathen F, Muller-Ehmsen J, Eckel HE. Measuring in situ central airway resistance in patients with laryngotracheal stenosis. *Laryngoscope* 1999 ; 109 : 1516-1520

[146] Werkhaven JA, Weed DT, Ossoff RH. Carbon dioxide laser serial microtrapdoor flap excision of subglottic stenosis. *Arch Otolaryngol Head Neck Surg* 1993 ; 119 : 676-679

[147] Weymuller EA. Laryngeal injury from prolonged endotracheal intubation. *Laryngoscope* 1988 ; 98 (suppl 45) : 262-269

[148] Weymuller EA, Bishop MJ, Fink BR, Hibbard AW, Spelman FA. Quantification of intralaryngeal pressure exerted by endotracheal tubes. *Ann Otol Rhinol Laryngol* 1983 ; 92 : 444-447

[149] Whited RE. Posterior commissure stenosis post long-term intubation. *Laryngoscope* 1983 ; 93 : 1314-1318

[150] Whited RE. A prospective study of laryngotracheal sequelae in long-term intubation. *Laryngoscope* 1984 ; 94 : 367-377

[151] Whited RE. A study of post-intubation laryngeal dysfunction. *Laryngoscope* 1985 ; 95 : 727-729

[152] Worrell JA. Radiology of the central airways. *Otolaryngol Clin North Am* 1995 ; 28 : 701-721

[153] Yin SS, Qiu WW, Stucker FJ. Value of electromyography in differential diagnosis of laryngeal joint injuries after intubation. *Ann Otol Rhinol Laryngol* 1996 ; 105 : 446-451

[154] Younis RT, Lazar RH. Laryngotracheal reconstruction without stenting. *Otolaryngol Head Neck Surg* 1997 ; 116 : 358-362

[155] Zalzal GH, Choi SS, Patel KM. The effect of gastroesophageal reflux on laryngotracheal reconstruction. *Arch Otolaryngol Head Neck Surg* 1996 ; 122 : 297-300